

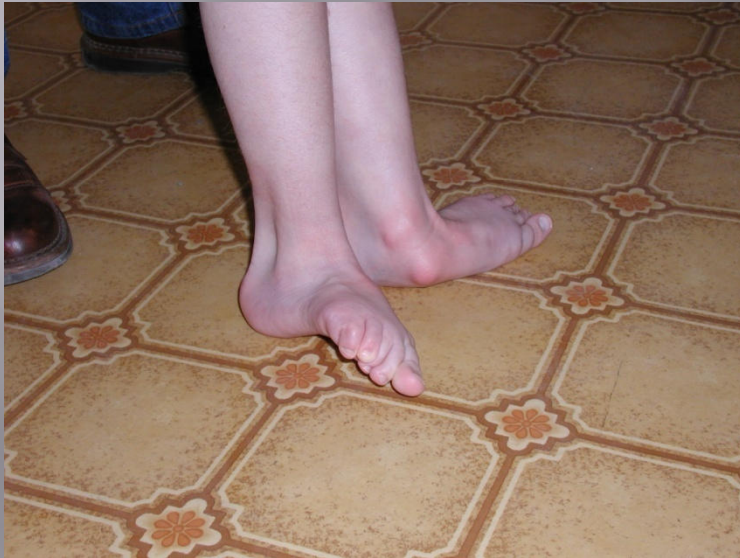Bénulásos lábdeformitások műtéti kezelésének buktatói

Dr Mező Róbert

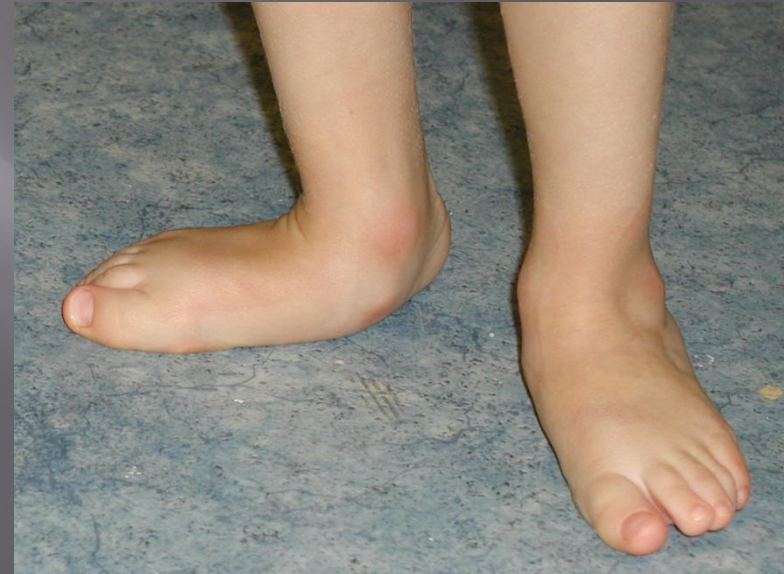Dél-pesti Kórház Központi Rehabilitációs Osztály

A láb bénulásokos kórképei, izom tónus eloszlási zavara

▣ Spasticus eredetű



▣ Csökkent tónus eredetű



A megjelenési forma azonos lehet! A kérdés az, hogy milyen az izmok egyensúlya és milyen másodlagos deformitást hoz létre!

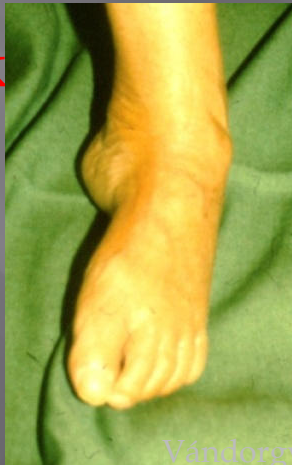A láb deformitása bénulás esetén

I. PES EQUINOVARUS ET ADDUCTUS

Spasztikus:

- ▣ M. triceps surrae
- ▣ M. tibialis anterior, posterior

→ **Az alsó ugróizület mediál felé subluxálódik**

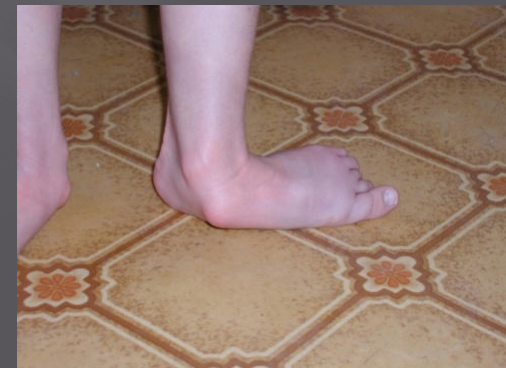

II. PES EQUINOVALGUS ET ABDUCTUS

Spasztikus:

- M. triceps surrae
- M. peroneus longus, brevis et tercius

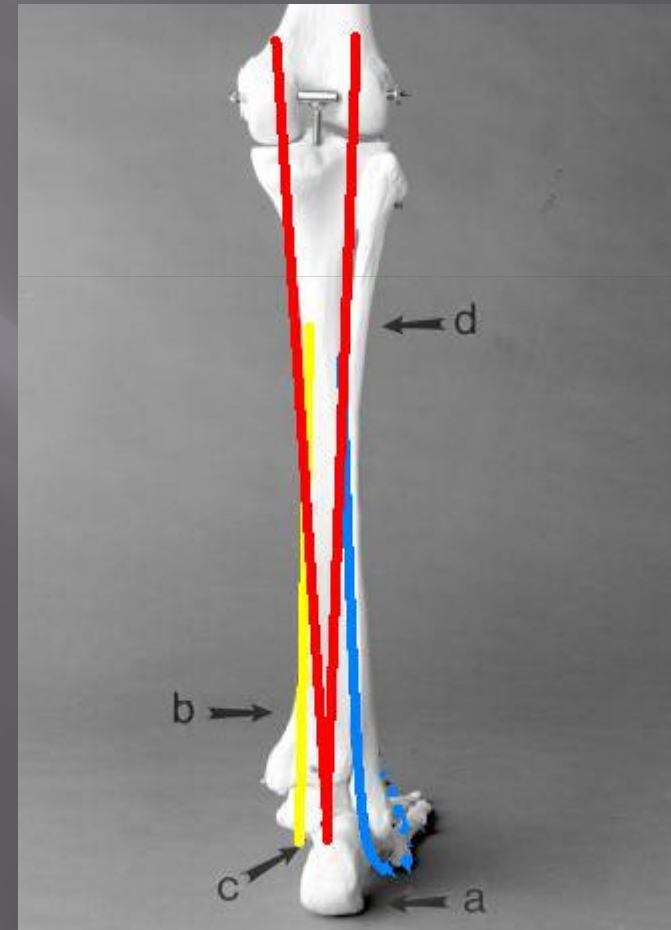
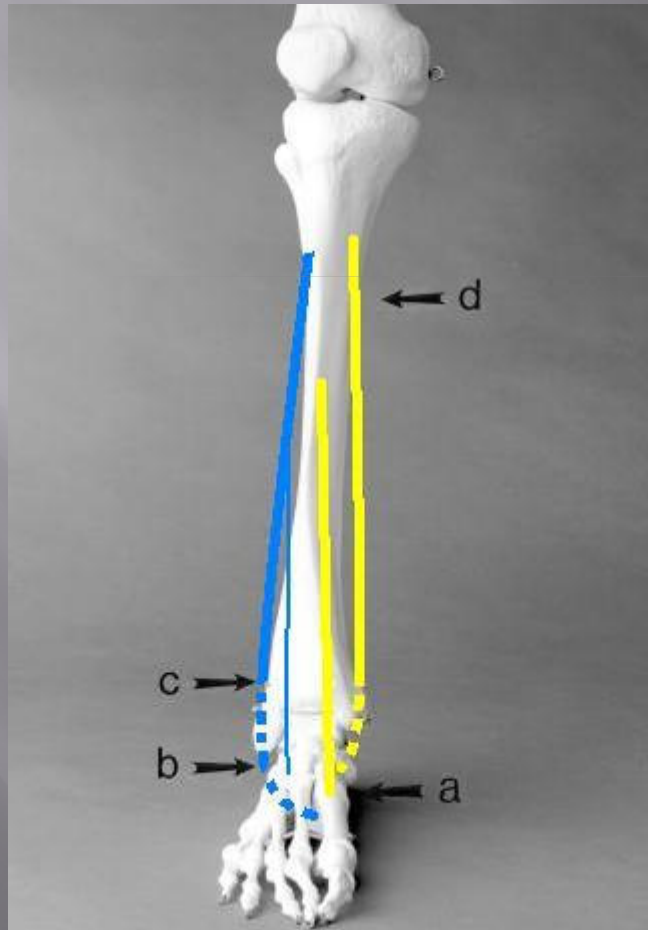
→ **Az alsó ugróizület laterál felé subluxálódik**



A vizsgálandó ízületi mozgások:

- ▣ Felsőugró ízületben: plantár és dorzálflexió
- ▣ Alsóugró ízületben: pro- és szupináció
- ▣ Előlábban (Chopart és Lisfranc ízület: ad- és abdukció)

Vizsgálandó Izmok

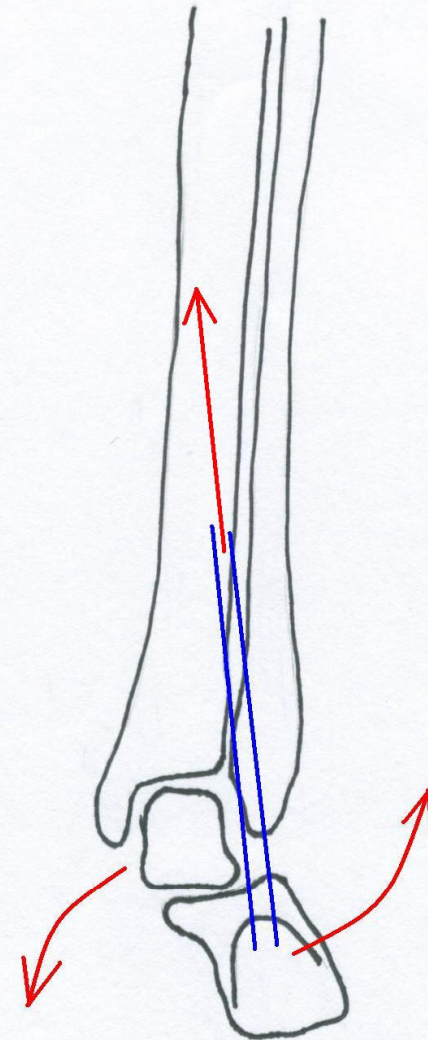

Az Achilles húzásiránya és az alsóugróizület pozíciója közötti összefüggés

Pronatióban: pronációt fokozza, az alsóugróizületet lateral felé subluxálja

Szupinációban: szupinációt fokozza, az alsóugróizületet mediál felé szubluxálja

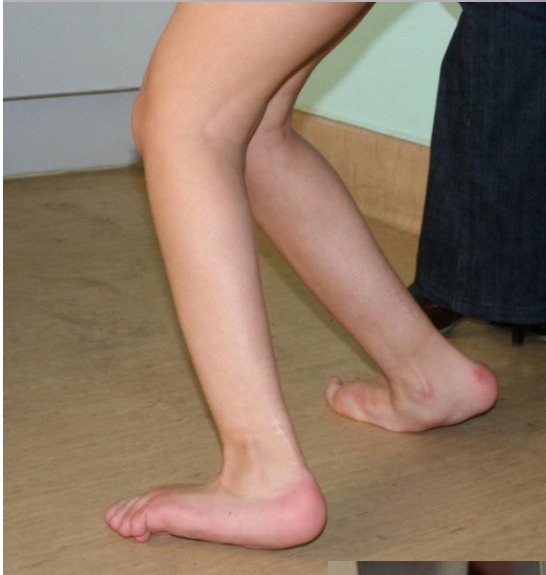AZ Achilles funkciója attól függ, hogy az alsóugróizület milyen pozícióban van



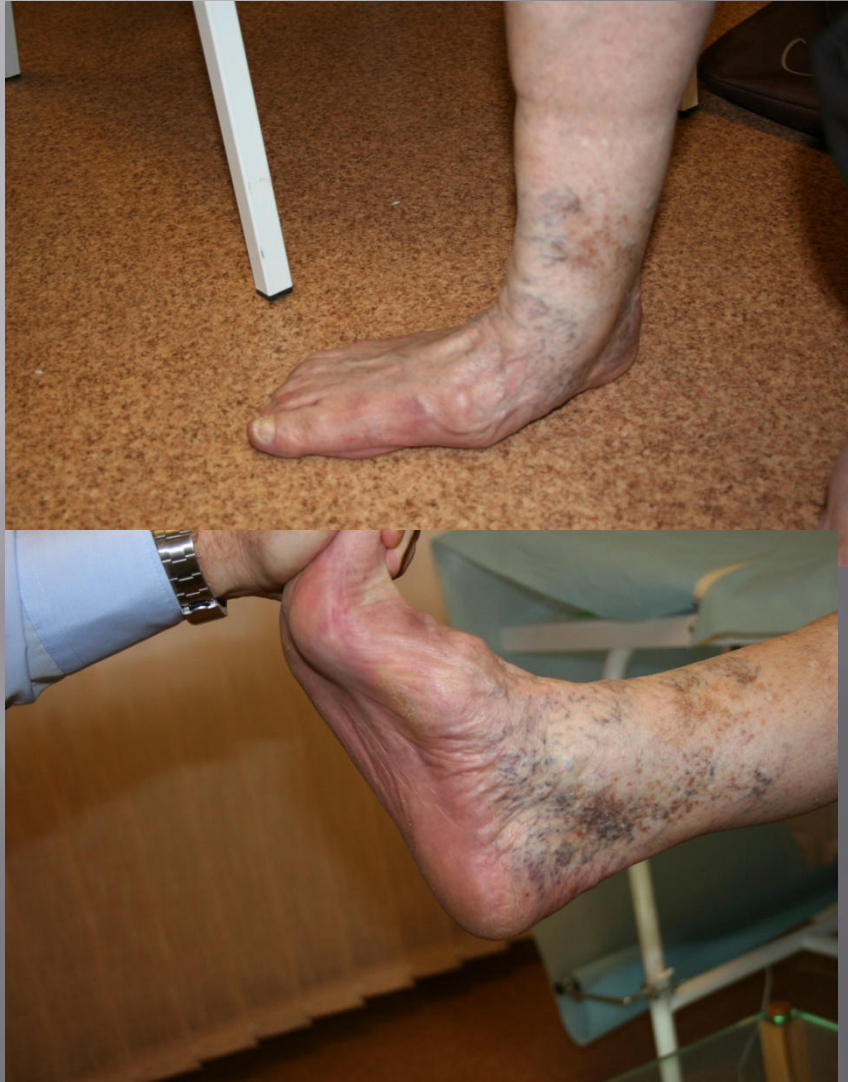Achillotomia

TÚLKORREKCIÓ

- ▣ Az Achilles nem tudja a talajerőt a lábszárra továbbítani
- ▣ Hemiplegeknél ritkán alakul ki



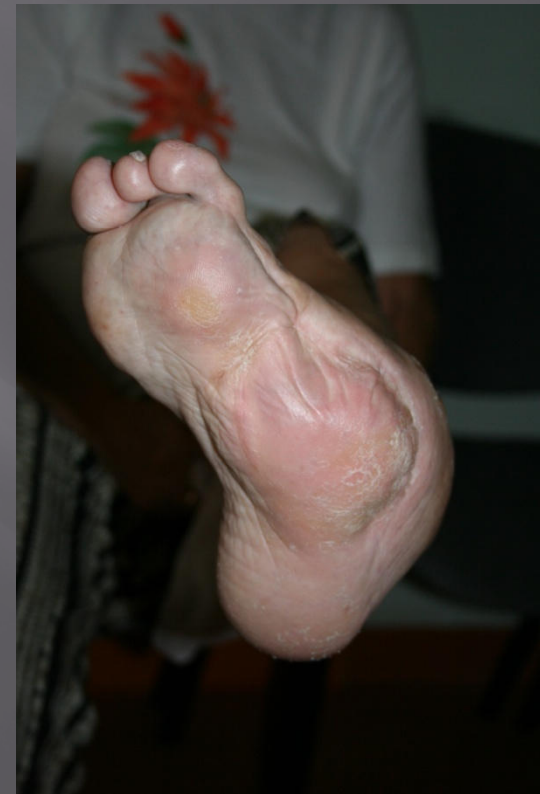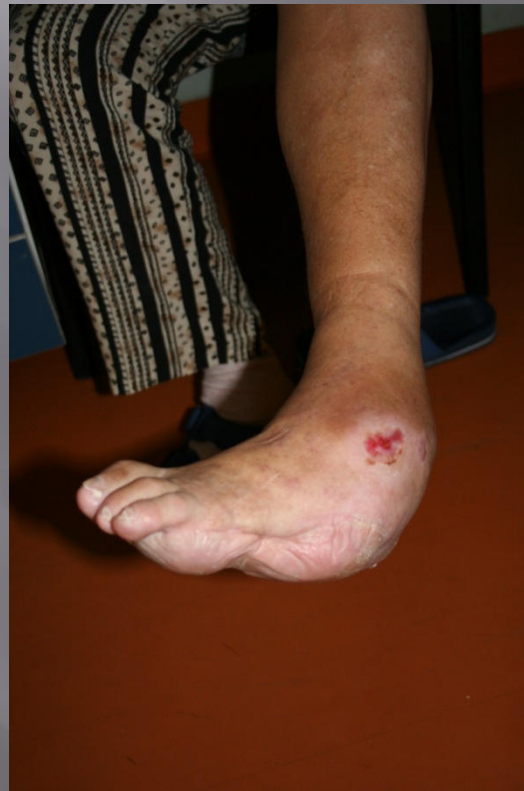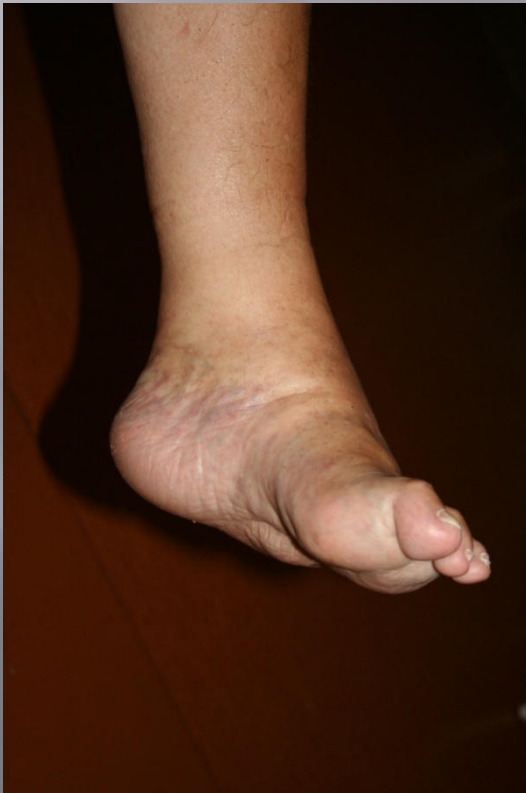Achillotomia elmaradása



VALGUS SAROK ESETÉN

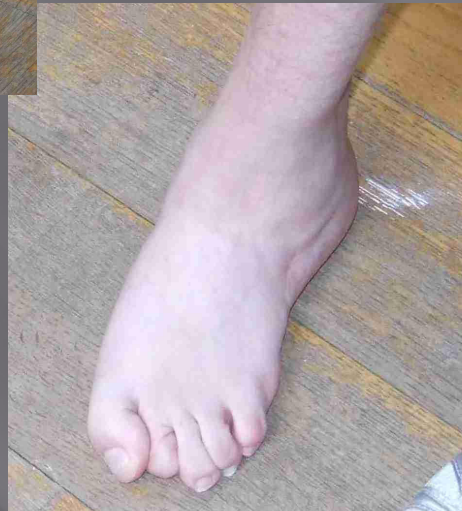
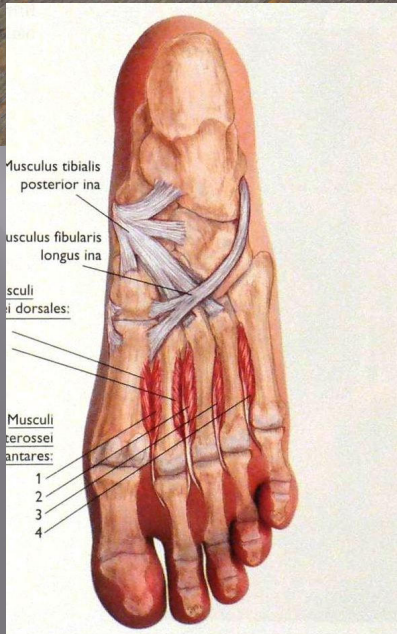
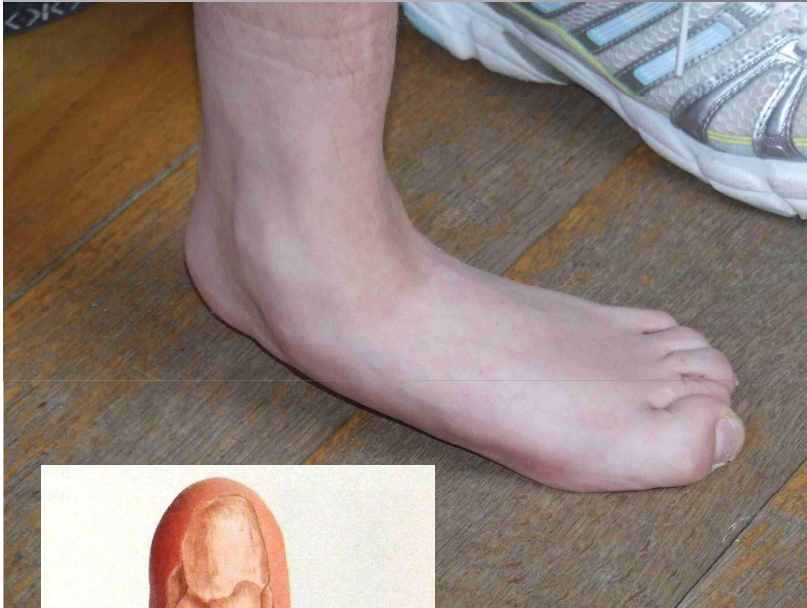
- ▣ A lábat pronatióba kényszeríti
- ▣ A lábtő deformálódik
- ▣ Korai arthrosis

Achillotomia elmaradása



Kengyel izmok:

peroneus longus
tibialis posterior



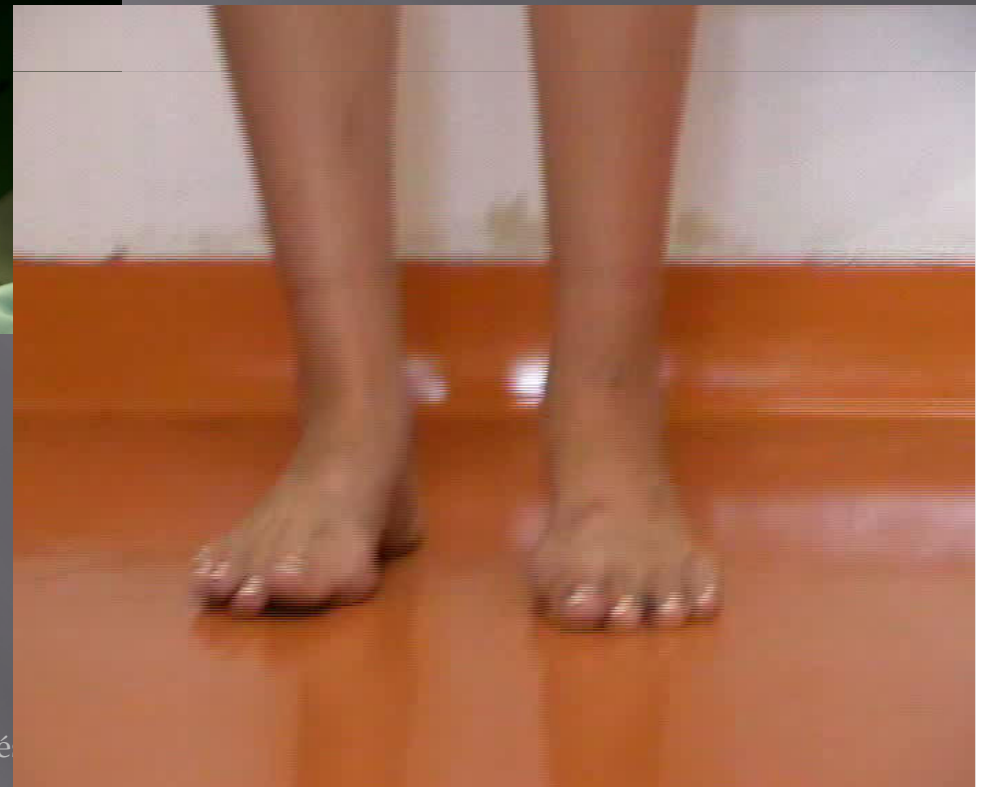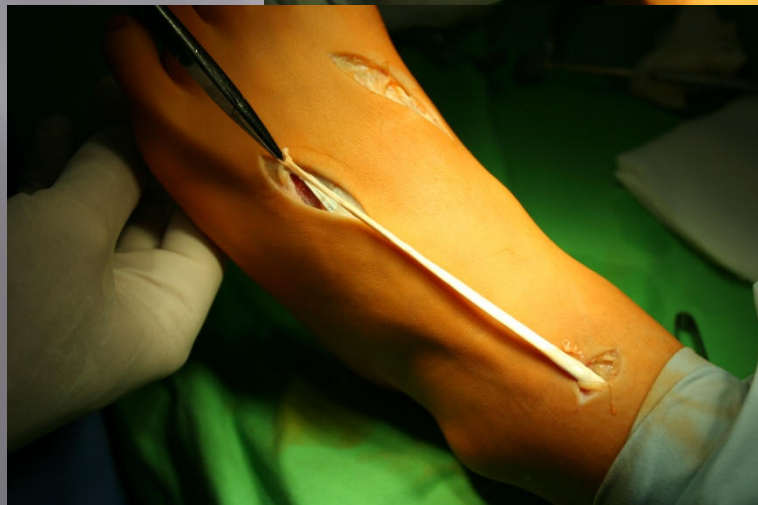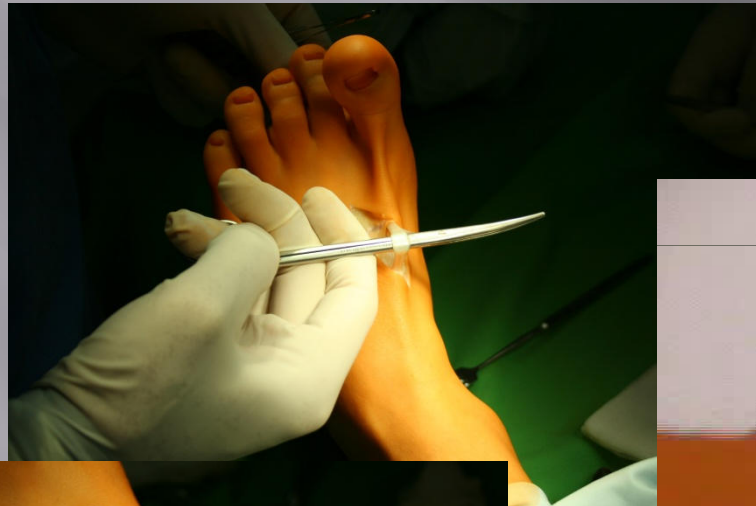- ▣ A hosszboltozat kollapsusához vezet
- ▣ Az alsóugróízület subluxalódik

A lábhátra ható izmok:

Peroneus brevis

Tibialis anterior

Ujj extensorok



Köszönöm a figyelmet!

