

# Kecskeméti emlőrekonstrukciós eredményeink.

Dr. Fekete László – Dr. Svébis Mihály

Bács-Kiskun Megye Kórháza  
A Szegedi Tudományegyetem Ált. Orvostudományi Kar  
Oktató Kórháza  
Általános Sebészeti Osztály Kecskemét





KECSKEMÉTI GYÓGYINTÉZETI KÖZPONT KIALAKÍTÁSA





KECSKEMÉTI GYÓGYINTÉZETI KÖZPONT KIALAKÍTÁSA



**Osztályunkon évente végzett tu. –os  
emlőműtétek száma növekszik!**



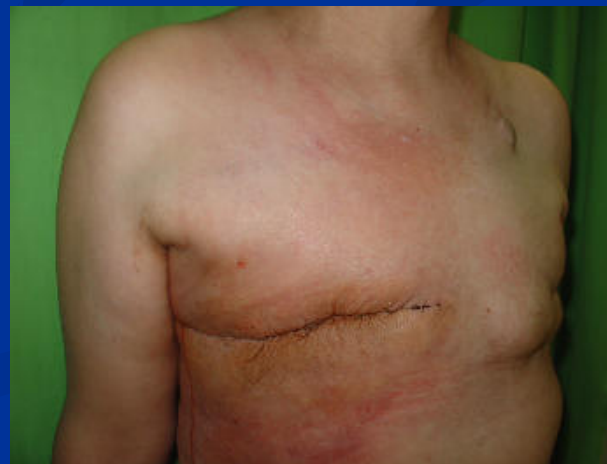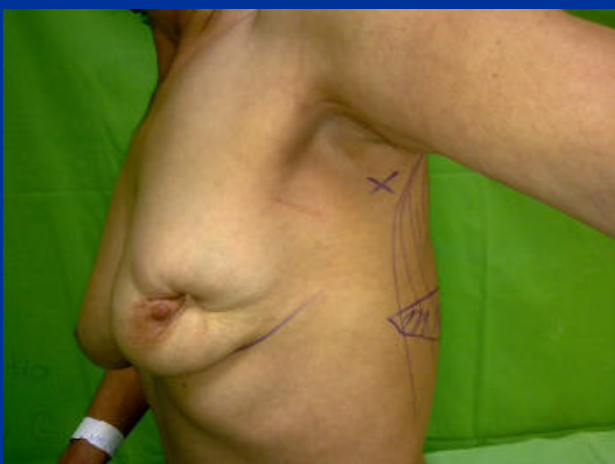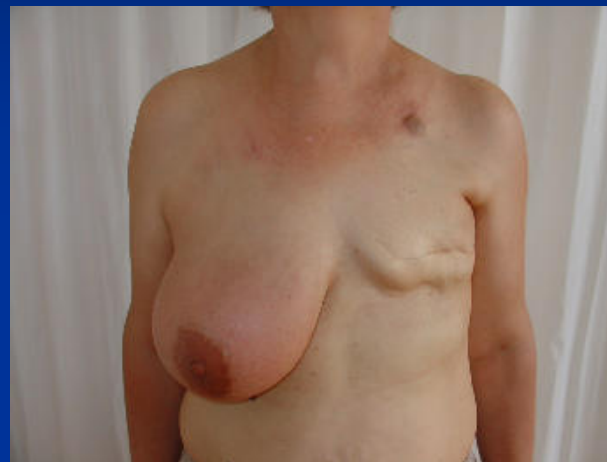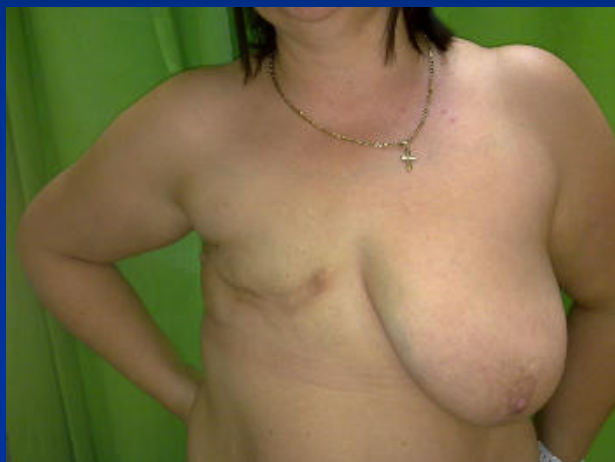**Az elmúlt 10 évben a teljes  
emlőeltávolítás helyébe a  
szervmegtartó emlőműtét lépett.**

- **Osztályunkon ez az arány 4 : 1 !**

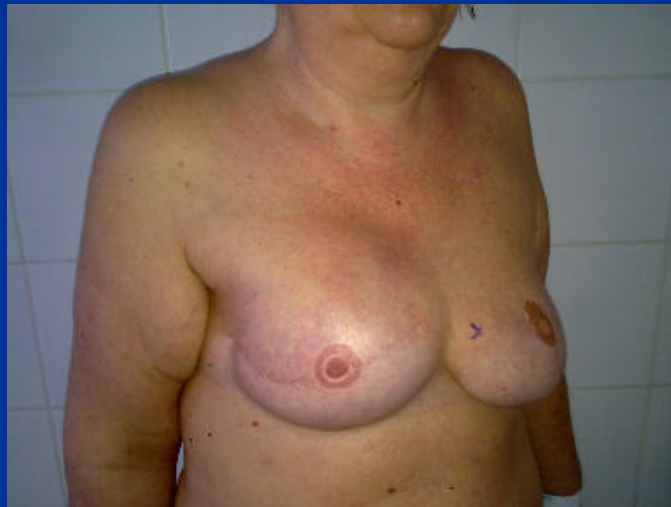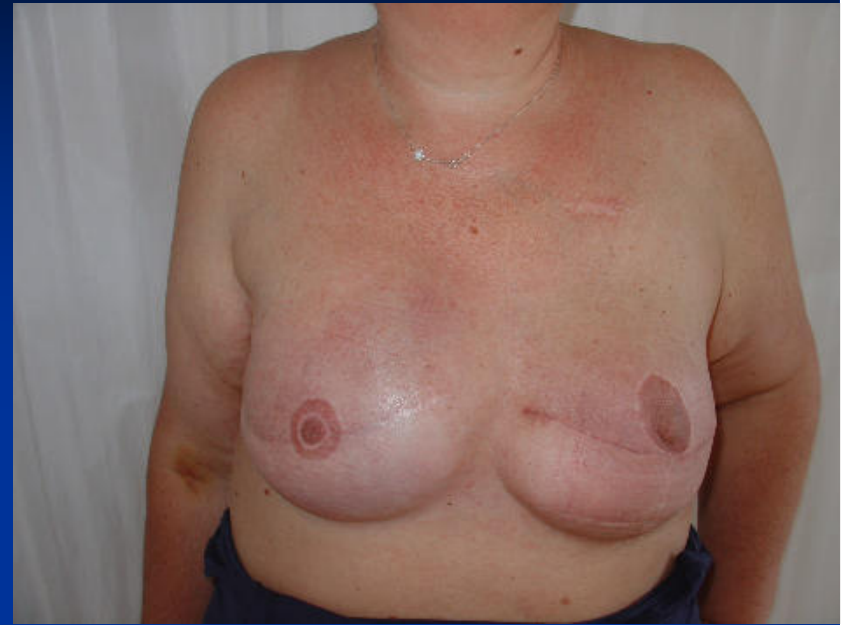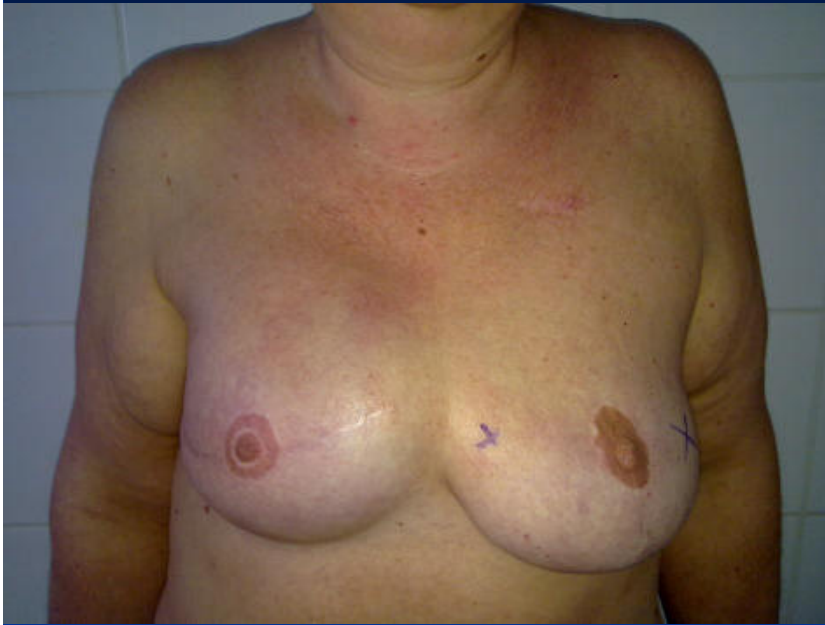# Az emlőpótlást feloszthatjuk:

- Méret szerint: Kis, közepes, nagy emlők pótlása.
- A pótlás ideje szerint: Azonnali, késői, halasztott emlőpótlás.
- A választott anyag szerint: Saját anyaggal, idegen anyaggal /expander-impl-al/ és az előző kettő kombinációjával végzett emlőpótlás. Ez utóbbi felosztást követjük a következőkben:

# A rekonstruálható emlő: Teljes egy- vagy kétoldali, és a részleges quadrantectomia.

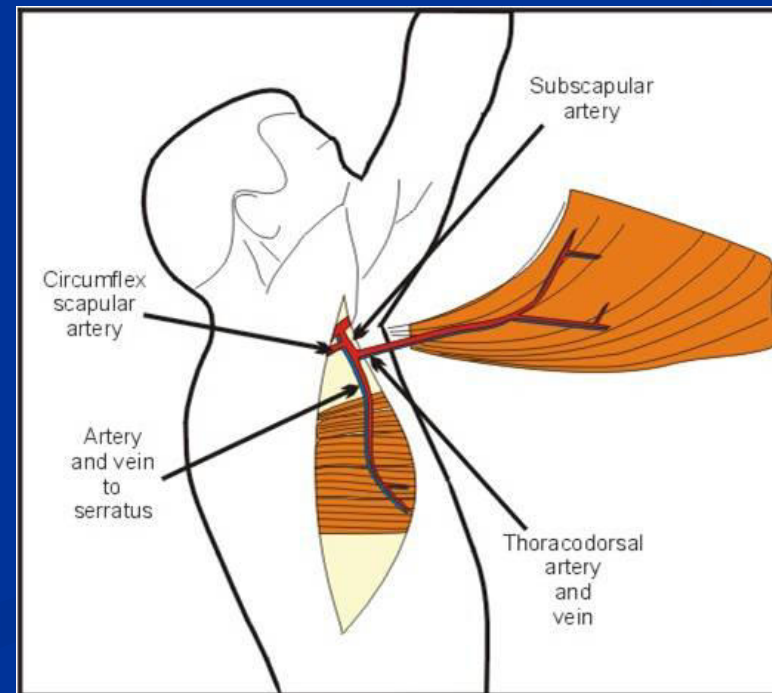
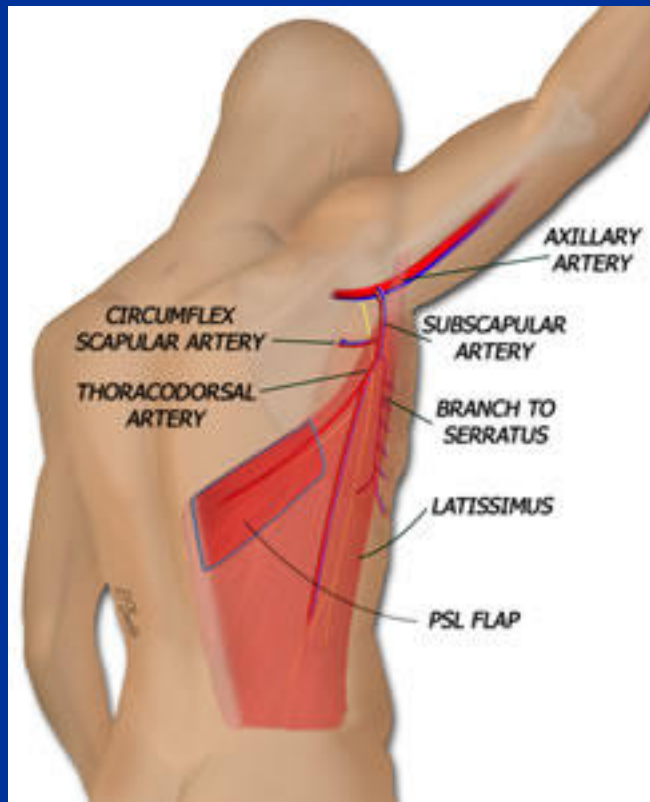




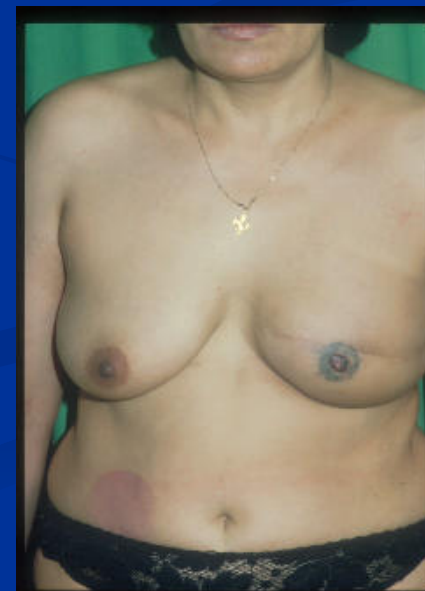
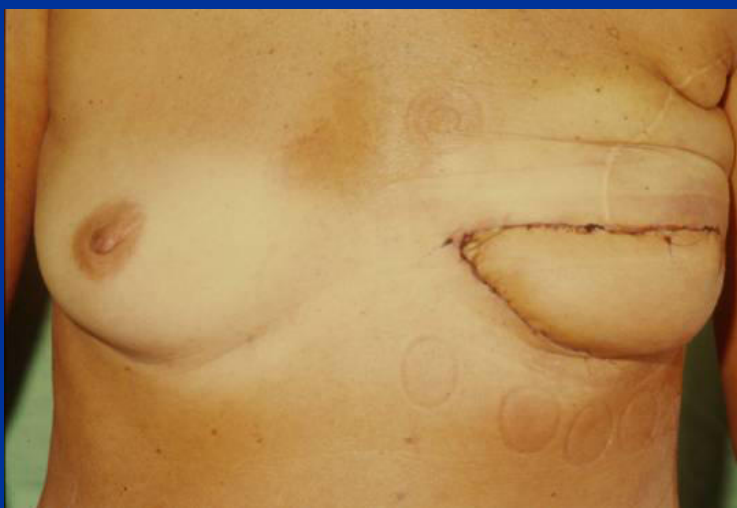
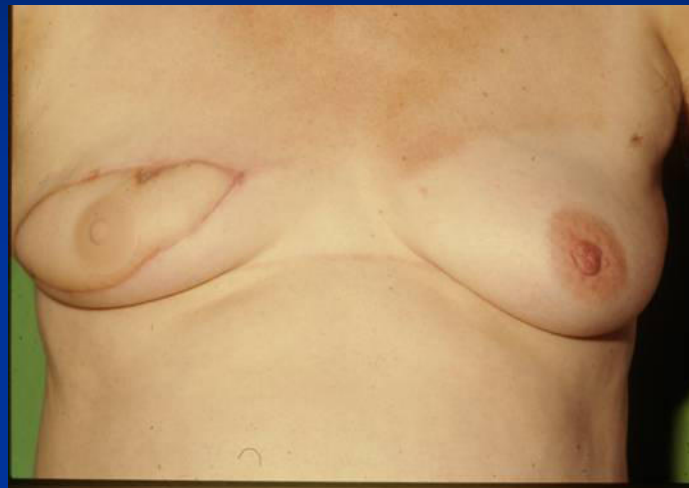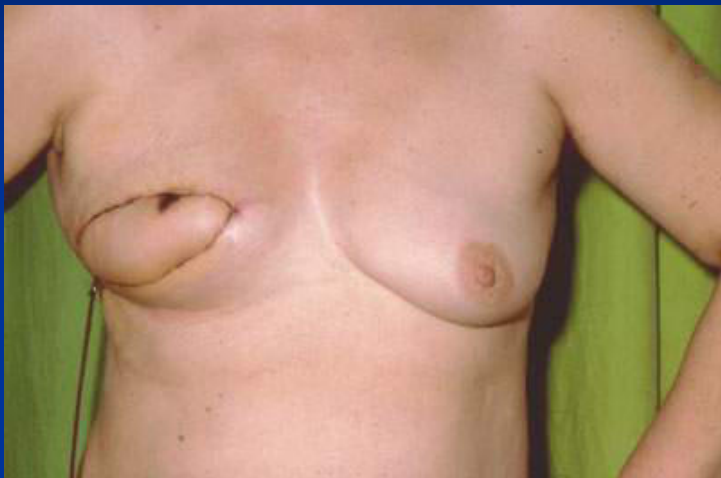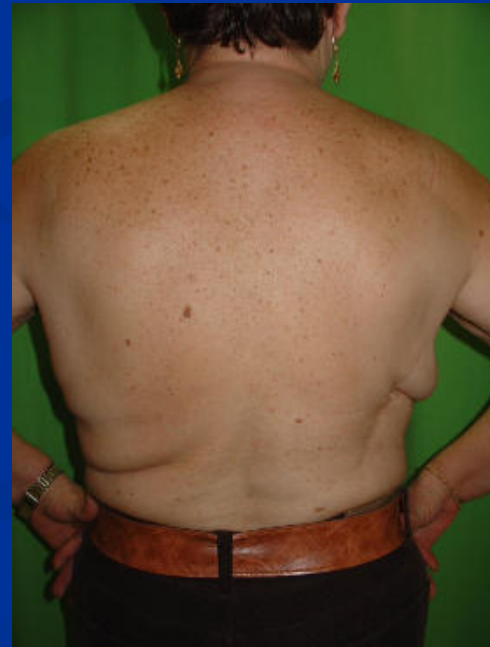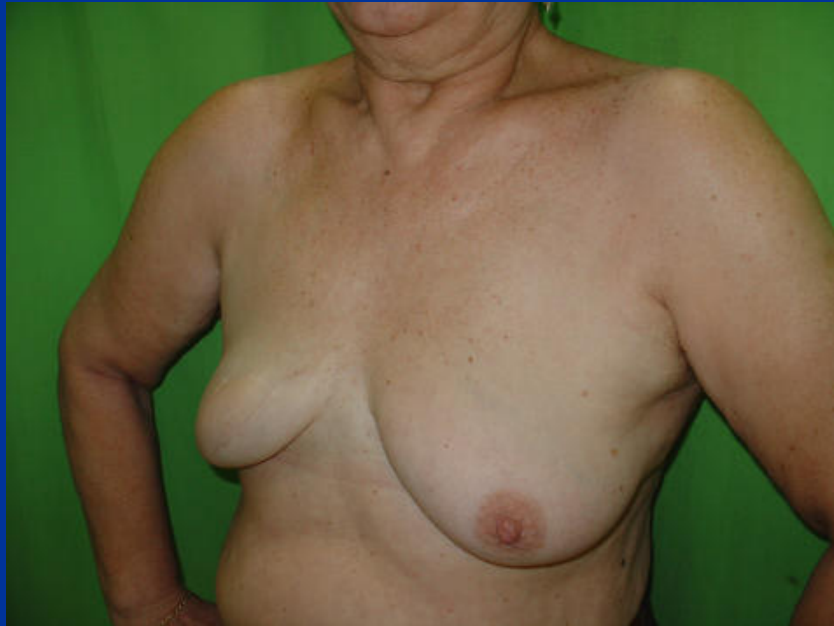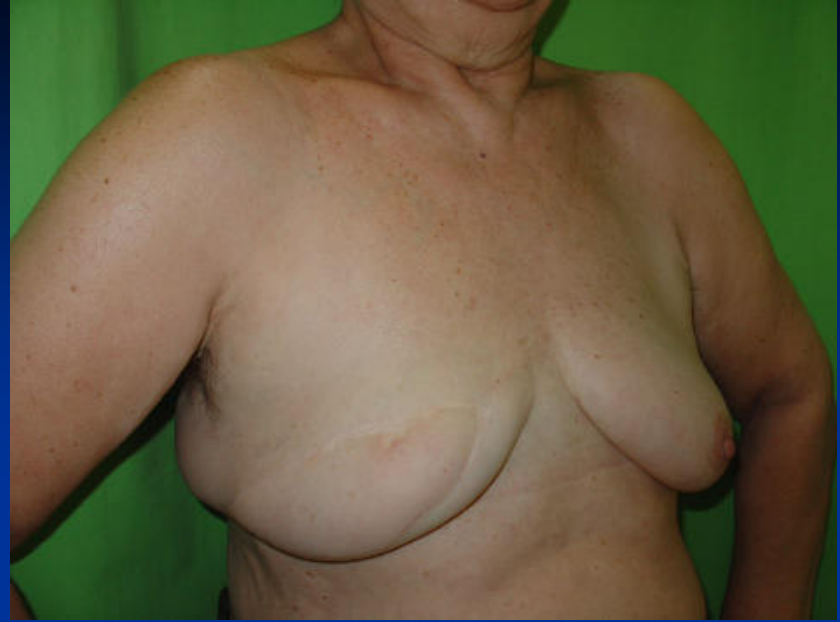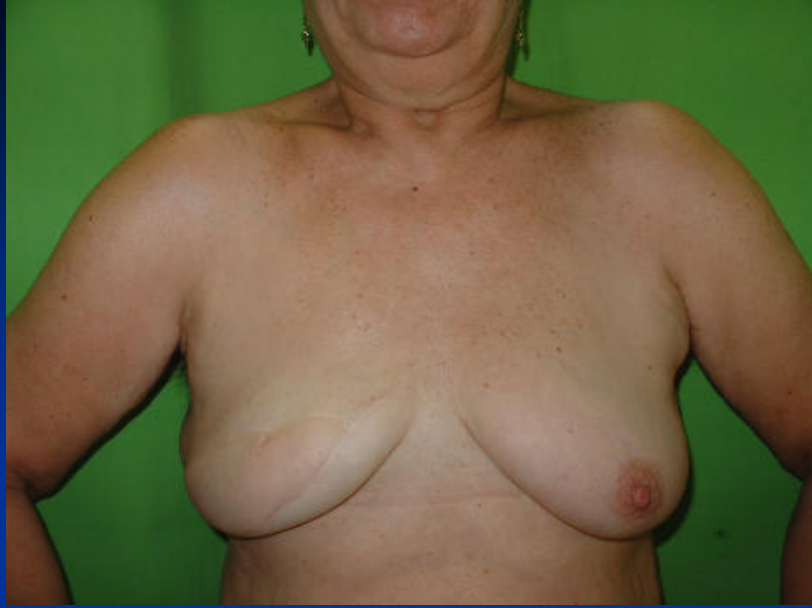	1998	1999	2000	2001	2002	2003	2004	2005	2006	2007	2008	2009	2010	2011	2012	2013
Latissimus dorsi	2	1	1	0	1	2	0	0	0	1	3	1	2	1	0	3
TRAM lebeny	2	3	2	1	3	1	1	1	2	0	2	0	0	2	0	0
Expander	0	0	1	1	2	2	4	3	1	7	10	7	10	9	6	4
Implantátum	6	5	6	4	7	3	14	8	9	8	2	4	4	2	2	2
DIEP (vendég op)		1														
Összesen:	192 eset															

# Saját anyaggal való pótlás, latissimus dorsi musculocután nyeles lebeny:



# Kis emlő teljes pótlása: Latissimus dorsi musculocután lebennyel.

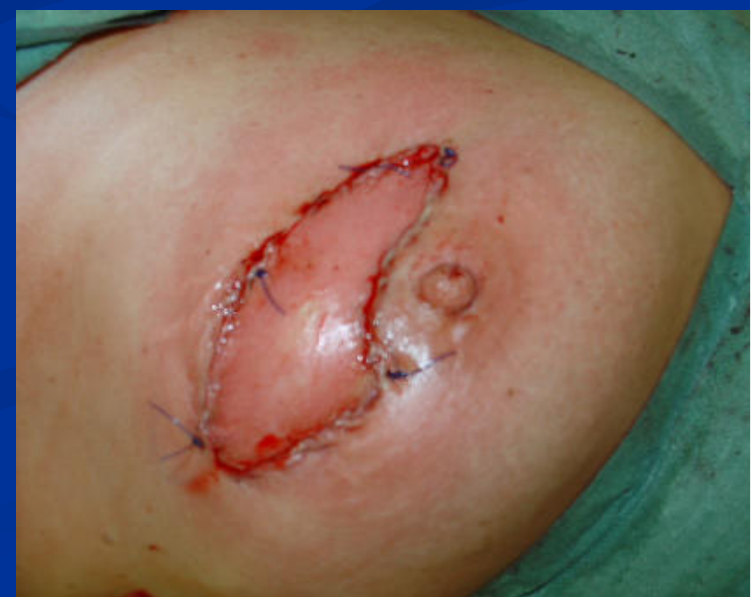
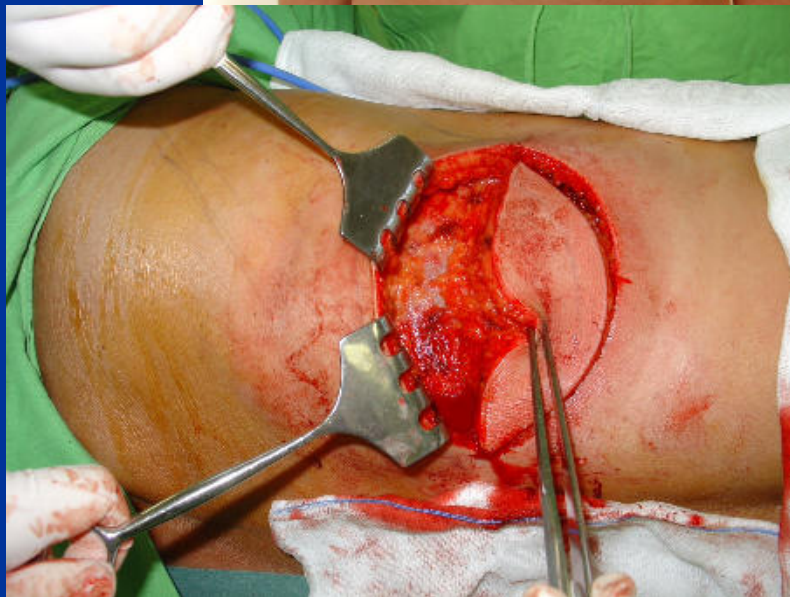
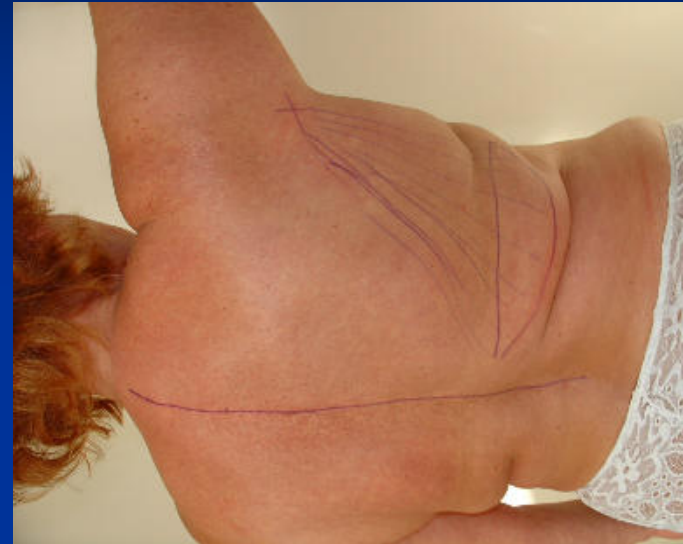
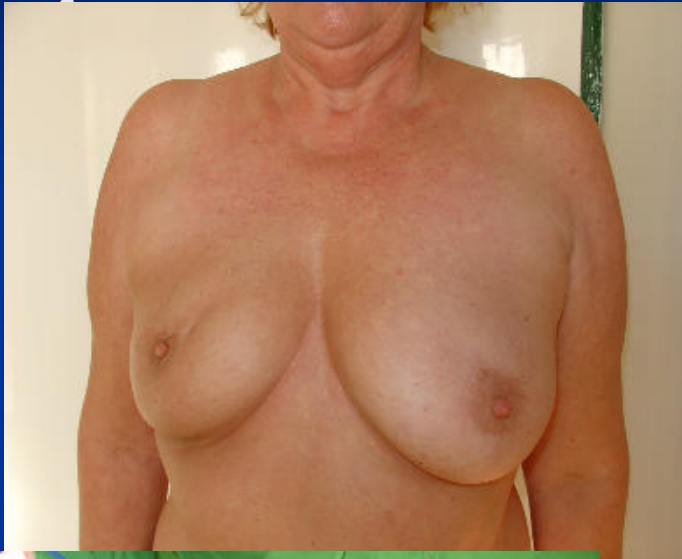
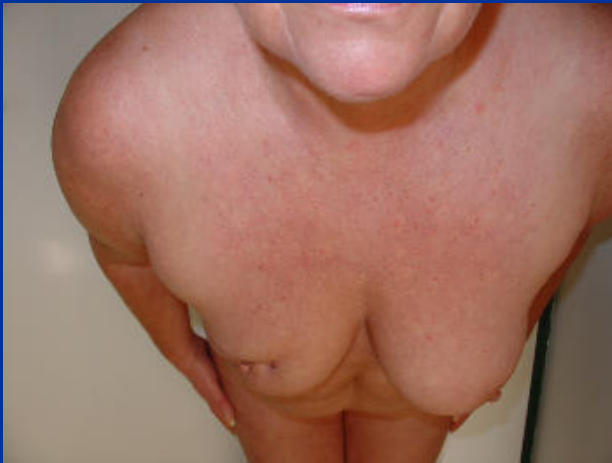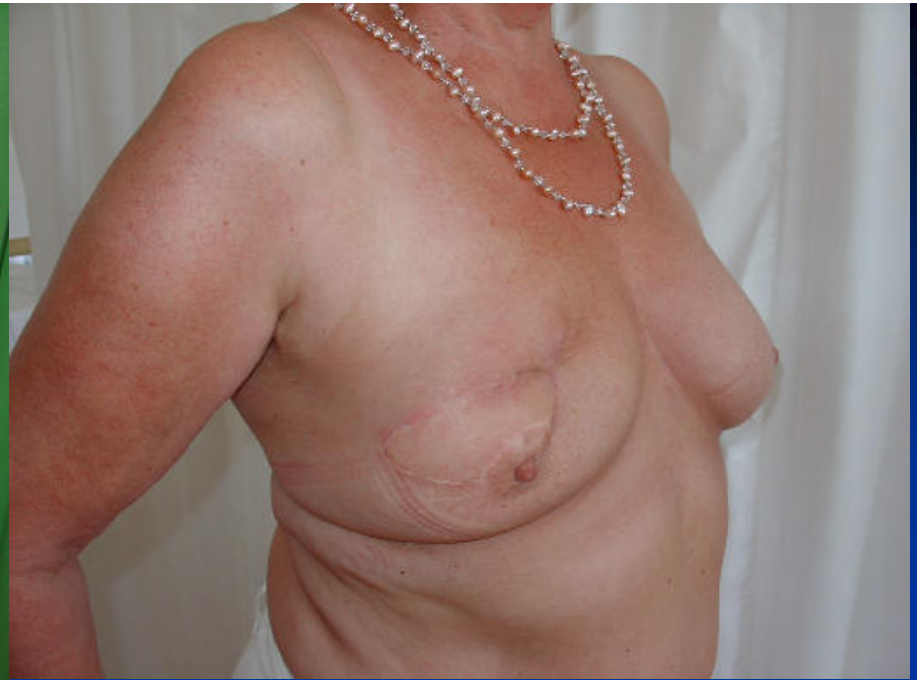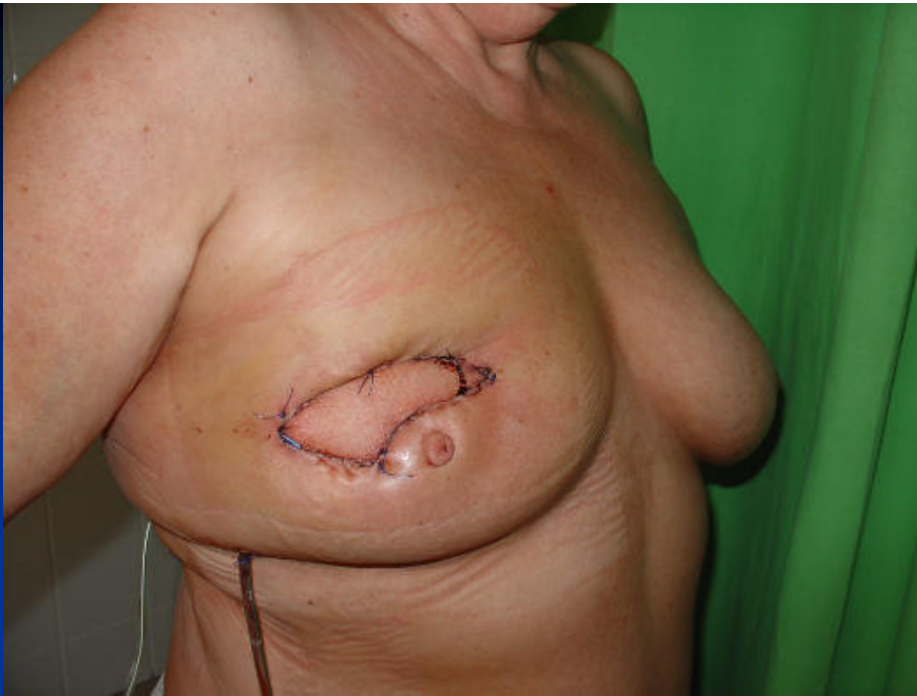# Emlő tumor műtétén átesett betegeknél a csonkoltság nagyságától függő betegválasz más és más.

- Ablatio, subcután mastectomia amikor minden mirigyállomány eltávolításra kerül, a beteg a nőiességének teljes elvesztését éli meg.
- Quadrantectomia amikor beteget megnyugtatja az a tény, hogy gyógykezelésük során megmaradhat az emlő nagy része, mert csak a betegrész kerül eltávolításra.

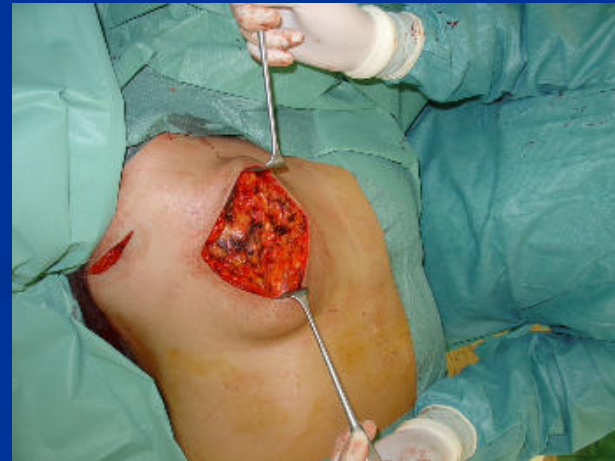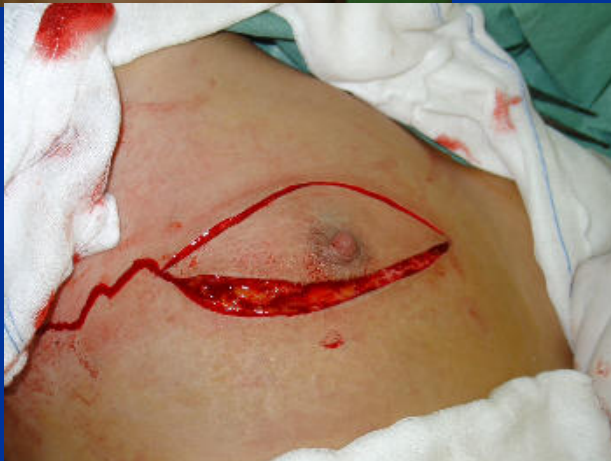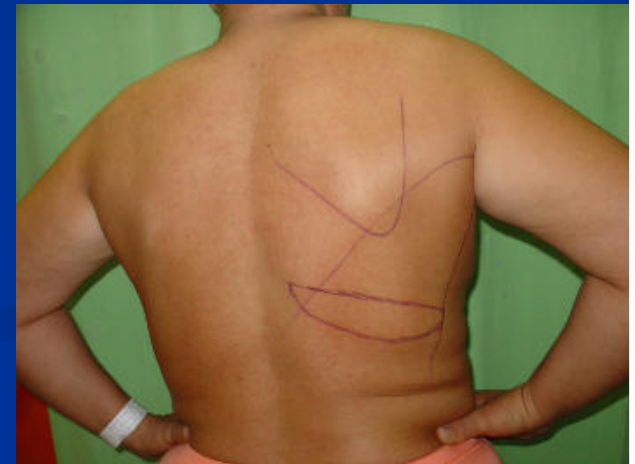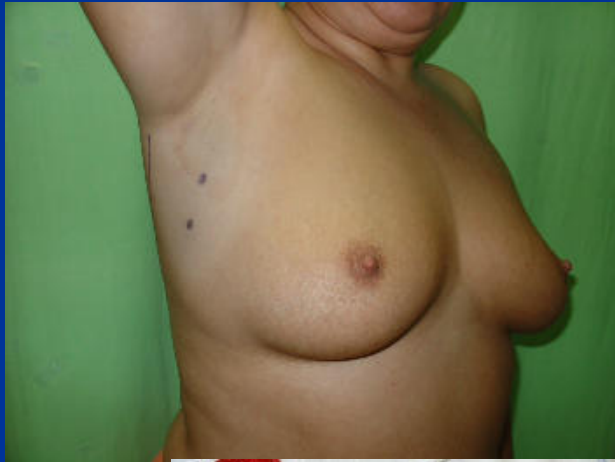# Quadrantectomy utáni defectus pótlása /késői rekonstrukció/

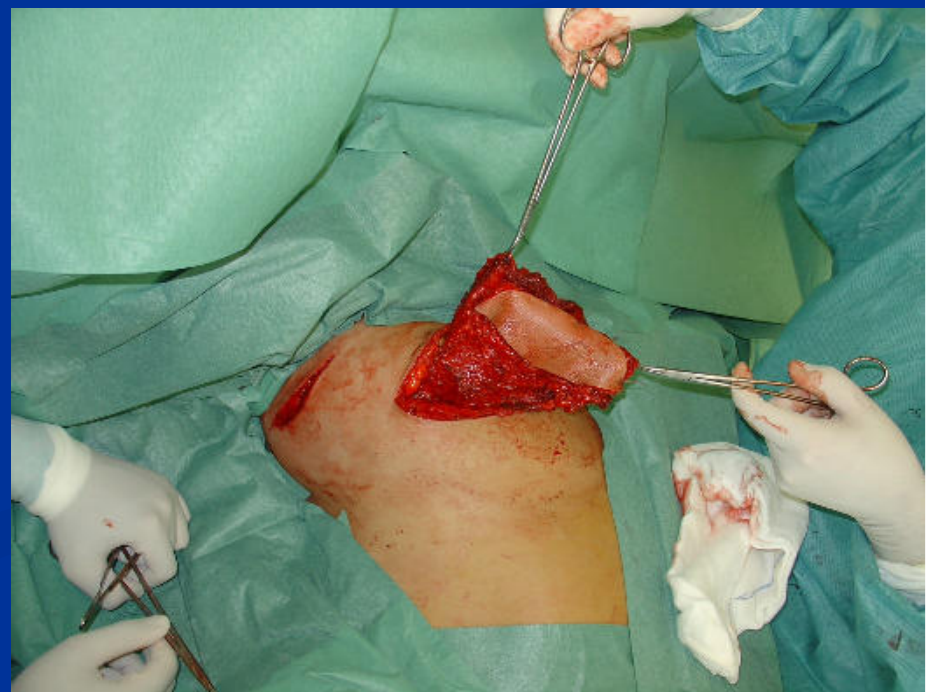
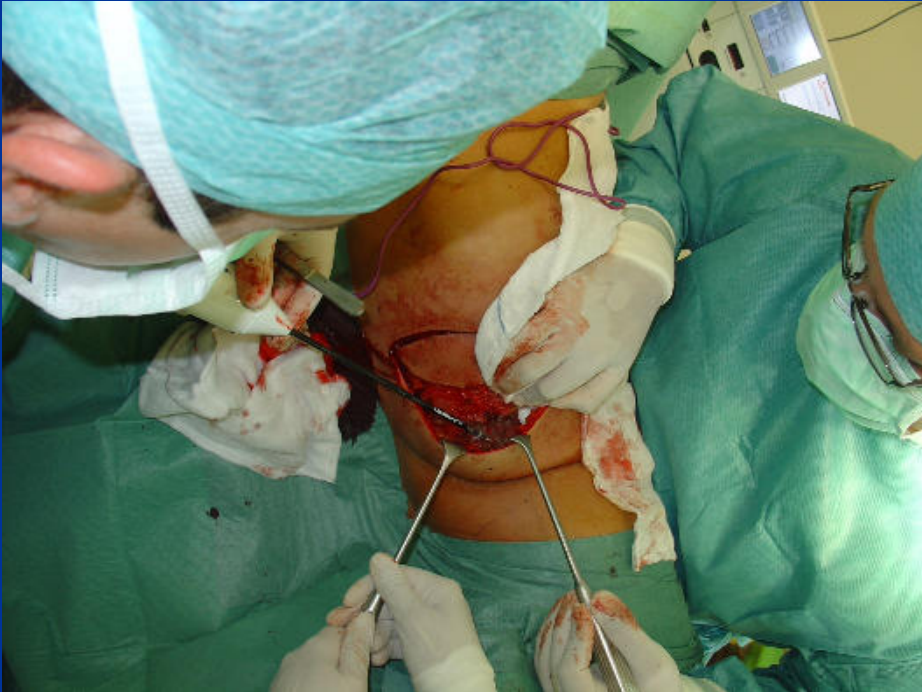
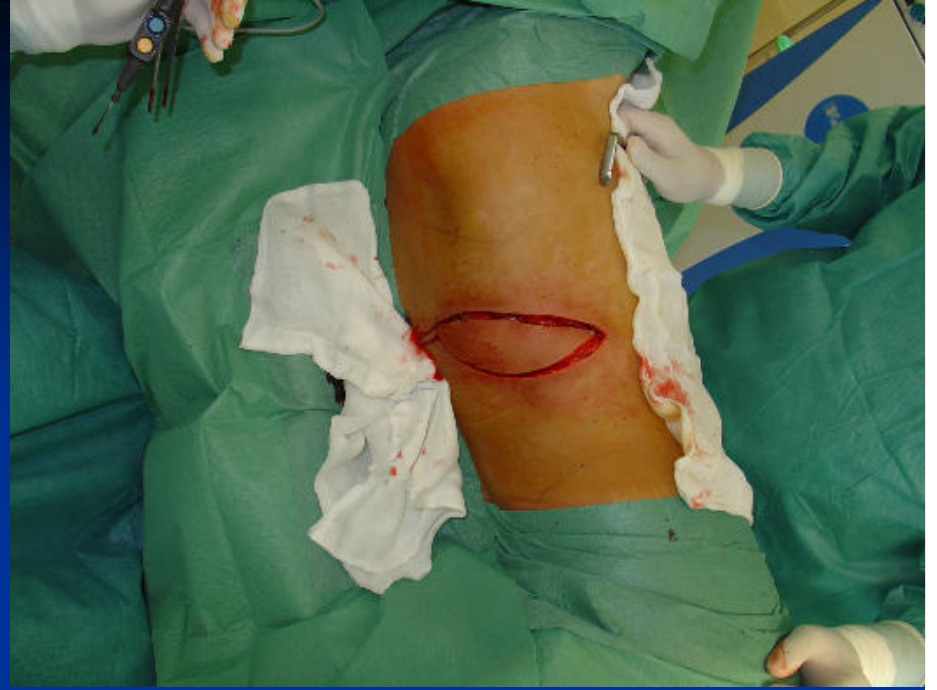
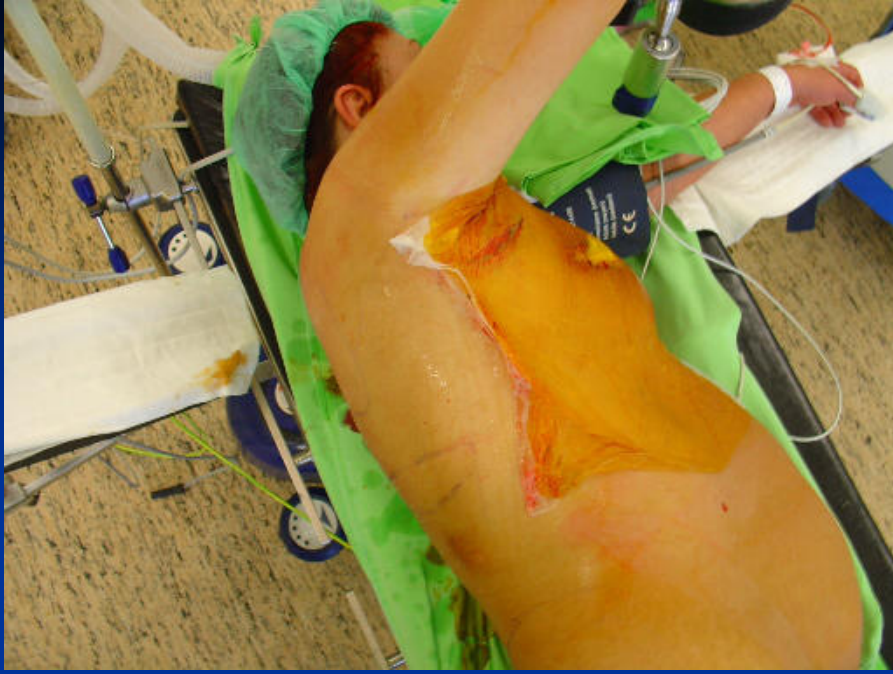


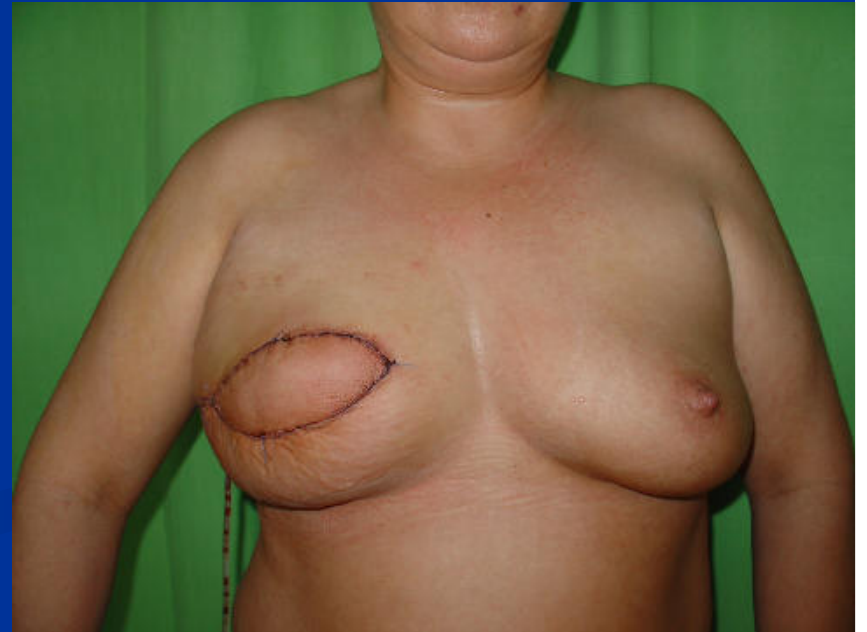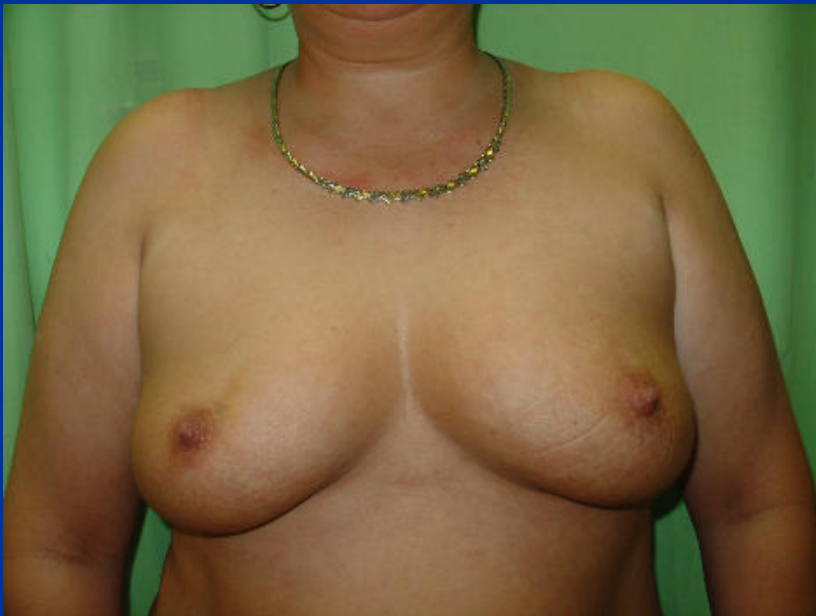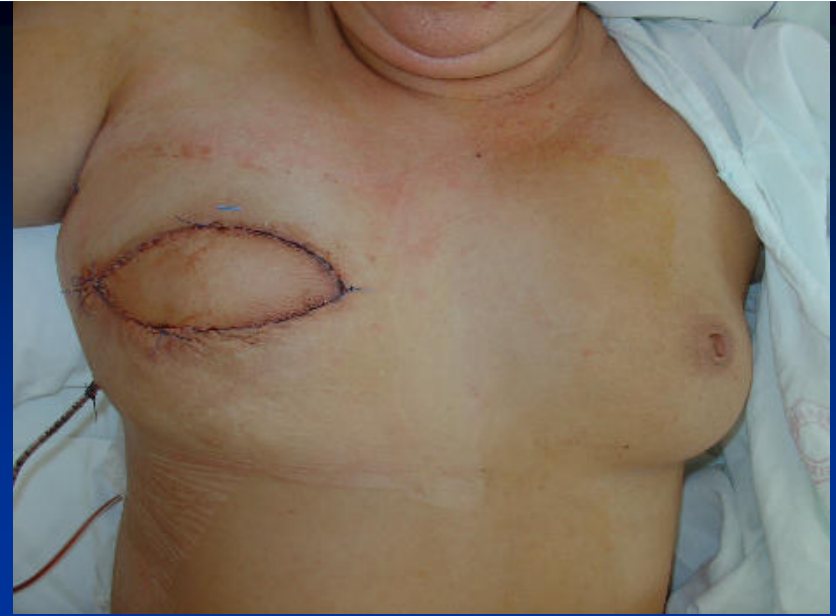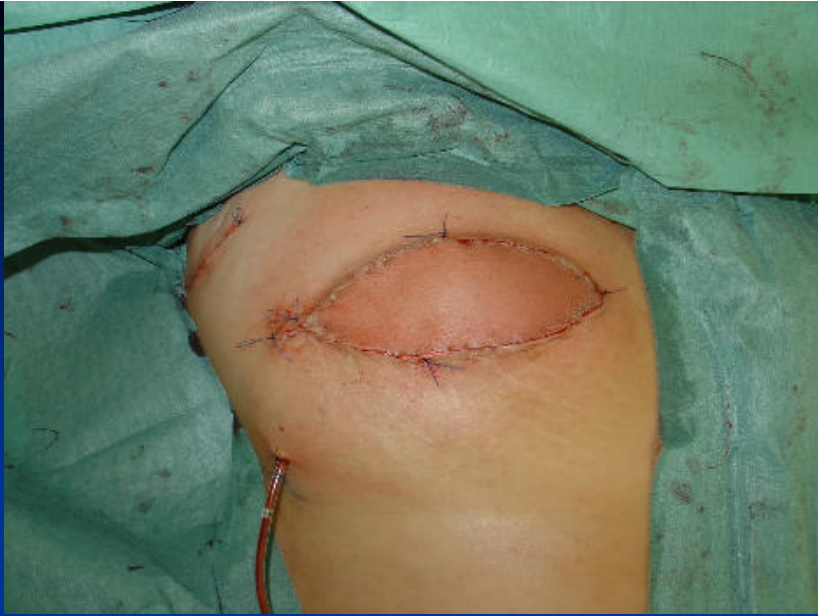Centrális emlő tu esetén: Emlő  
kúpresectioja, SNB, és azonnali  
emlőpótlás latissimus dorsi  
musculocután nyeles lebennyel.



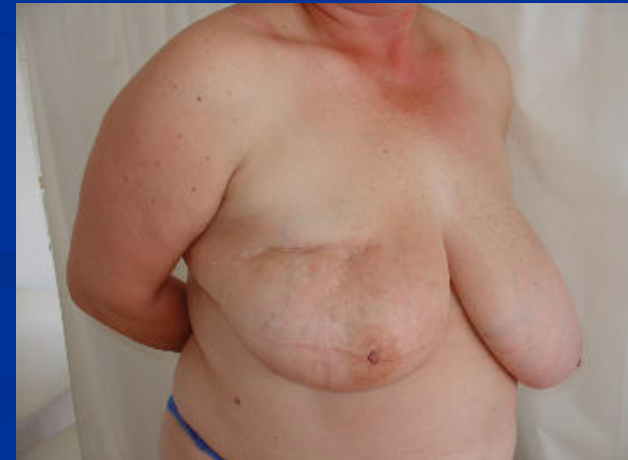
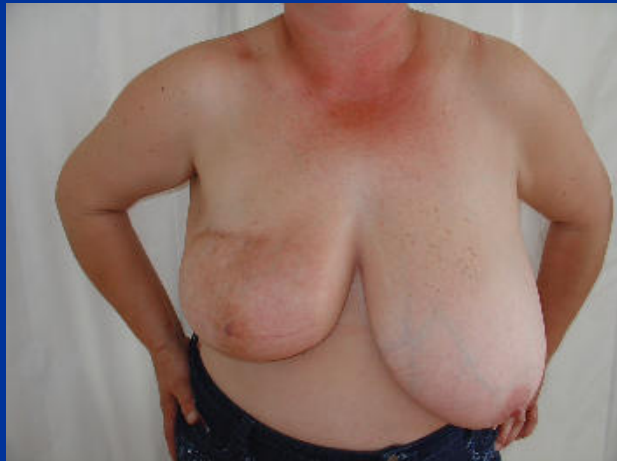
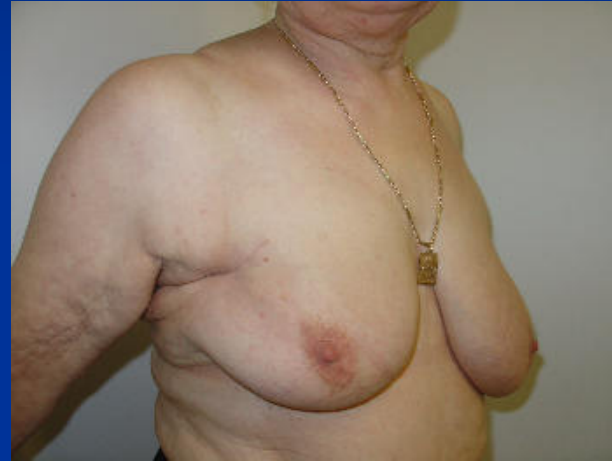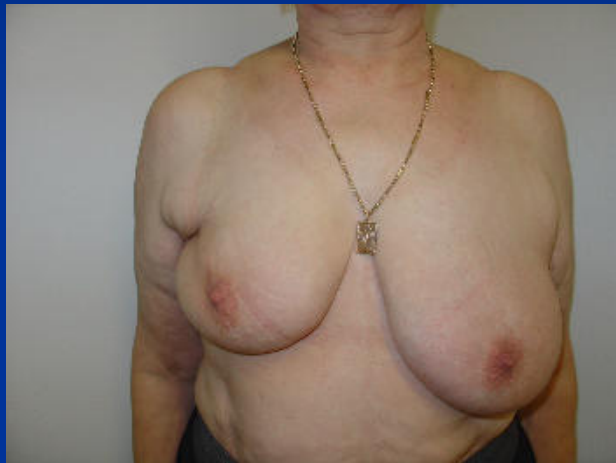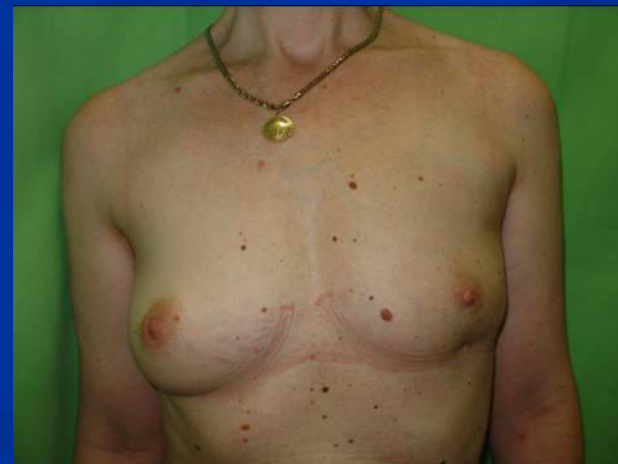


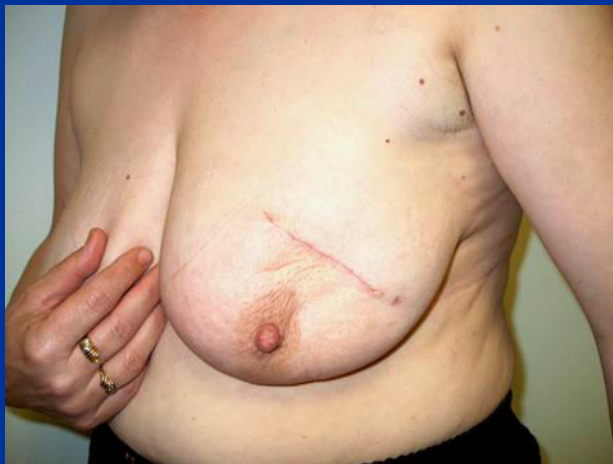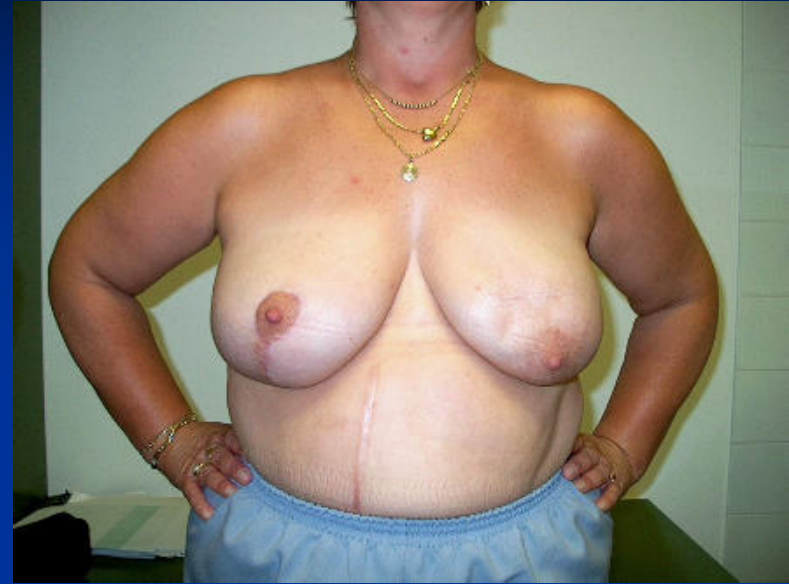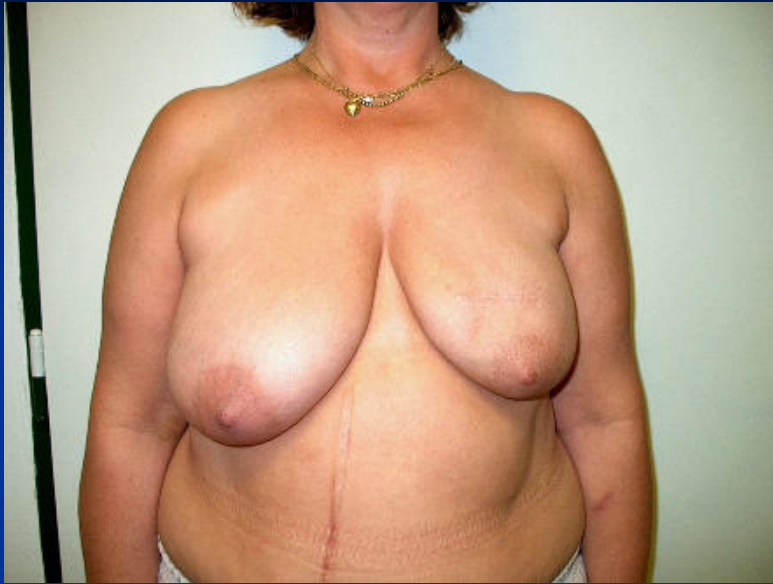# Lokalis dermoglanduláris lebenyek alkalmazása segít quadrantectomia esetén !

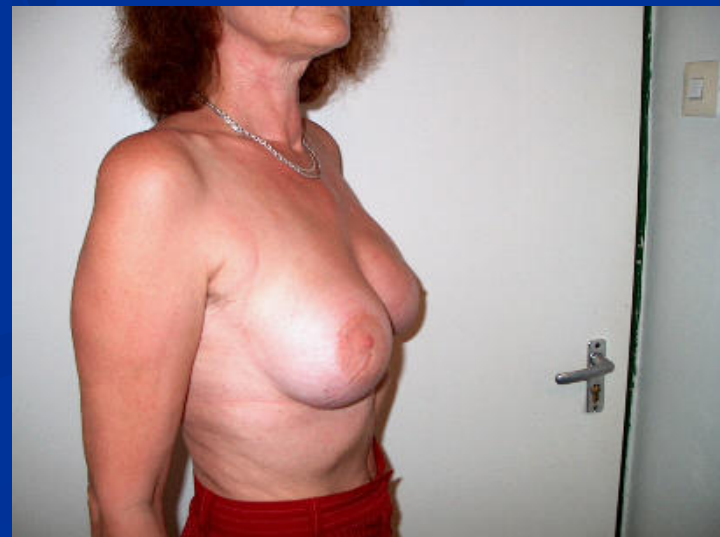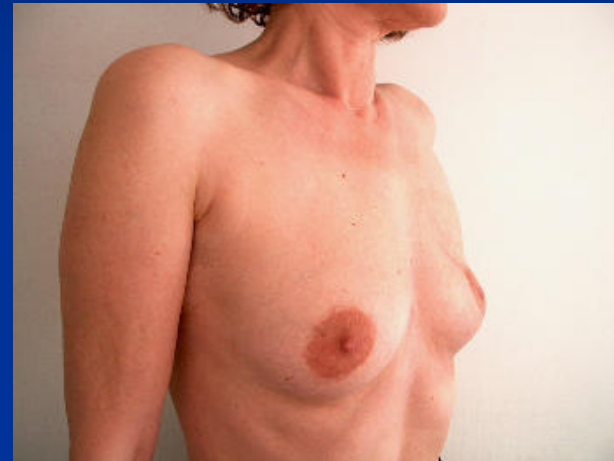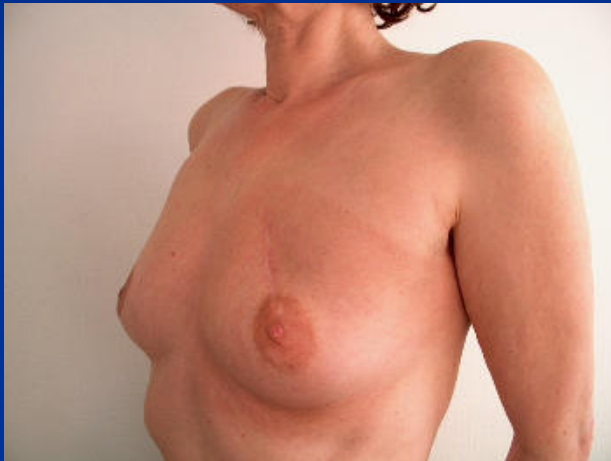- Törekedni kell, hogy a műtétet úgy fejezzük be, hogy defectust ne hagyjunk hátra.
- Ha az emlő tumor elhelyezkedése az alsó, vagy felsőlebenyben van és ez egy nagyobb fokú ptosisal is társul, akkor felső vagy alsó nyéllal mastopexiát végezhetünk
- Ha felső vagy laterális lebenyben van a tu akkor Benelli módszerrel mastopexiát választhatunk.
- Ha centrális a tu és nagy az emlő, akkor fordított T alakú metszésből végezzük el a mastopexiát és később bimbót képezünk az ellenoldalról félvastagbőr transzplantációjával.

# Quadrantectomy nagy emlő esetén jobb esztétikai eredményt ad, mint a kis emlőn!





# Quadrantectomy utáni deformitás korrekciója inkább oldali emlőimplantátummal is lehetséges.

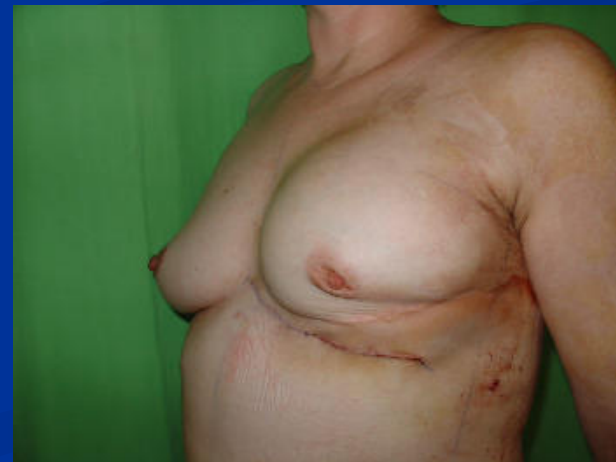
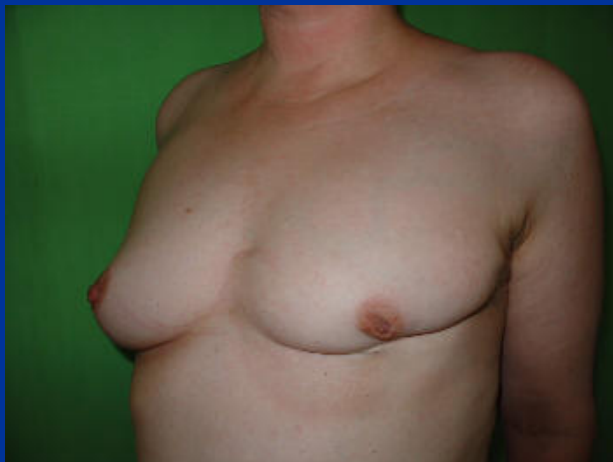
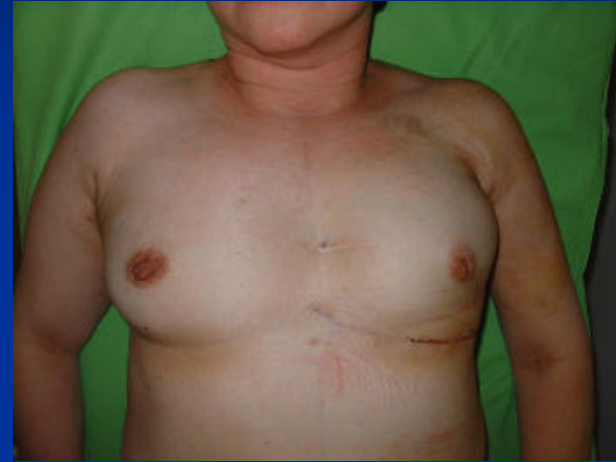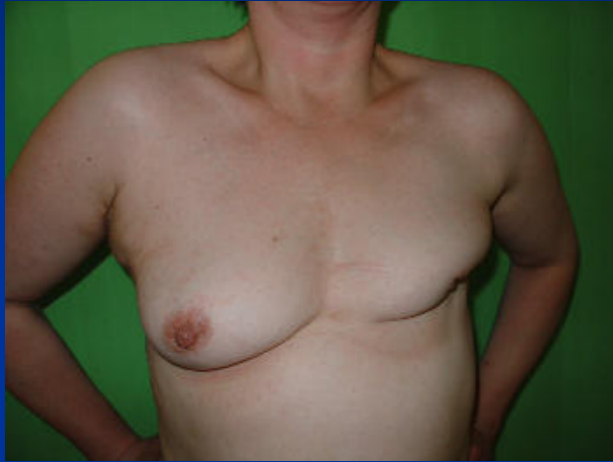# Quadrantectomy defectusának pótlása ritkán expanderrel.

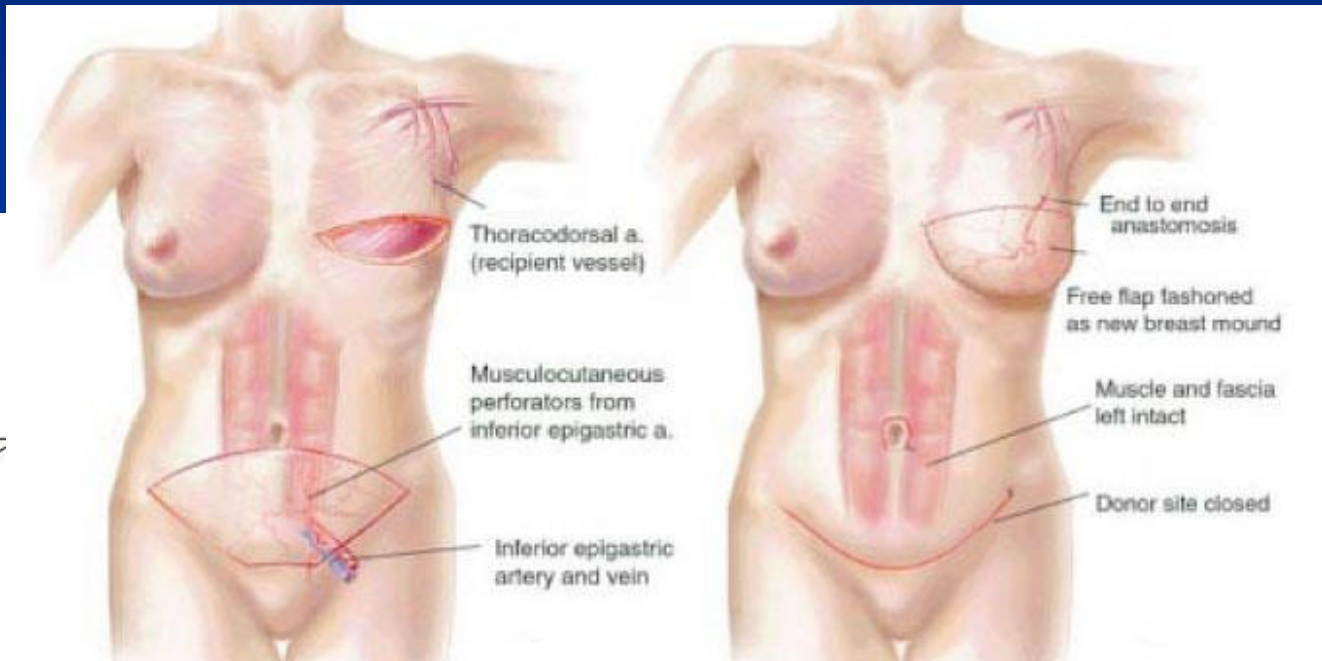
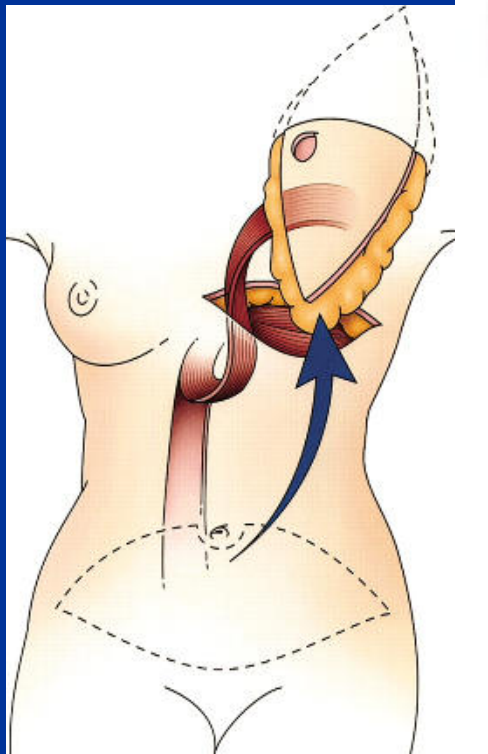
- Kiterjesztett quadrantectomy esetén a submammaris redőtől az emlőbimbó alatti területig tartó torzulásnál alkalmaztuk ezt a módszert.
- Az elvesztett tumoros mirigyállomány torz emlőformát hagy hátra. A bőr kitágítása után, az eltávolított expander helyére m. latissimus dorsi izomlebenyt tervezünk forgatni.

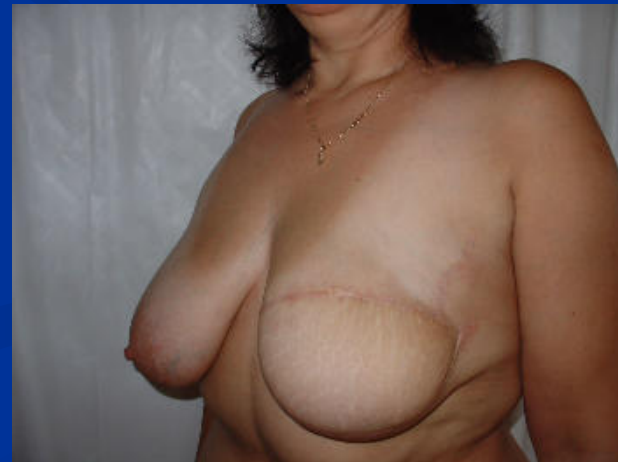
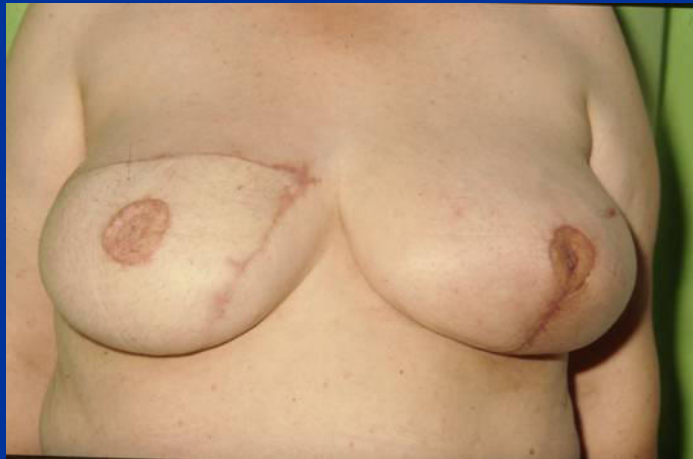
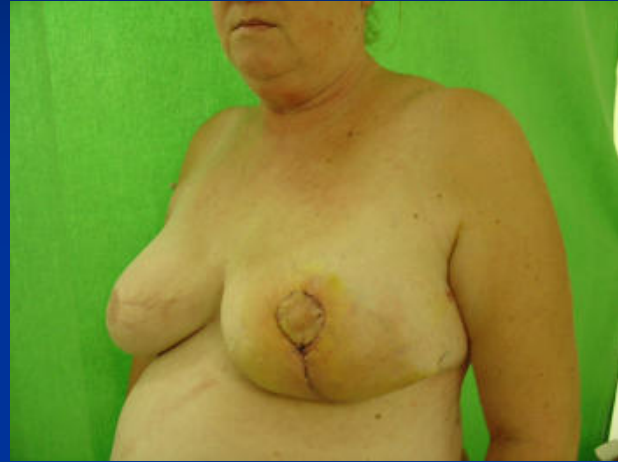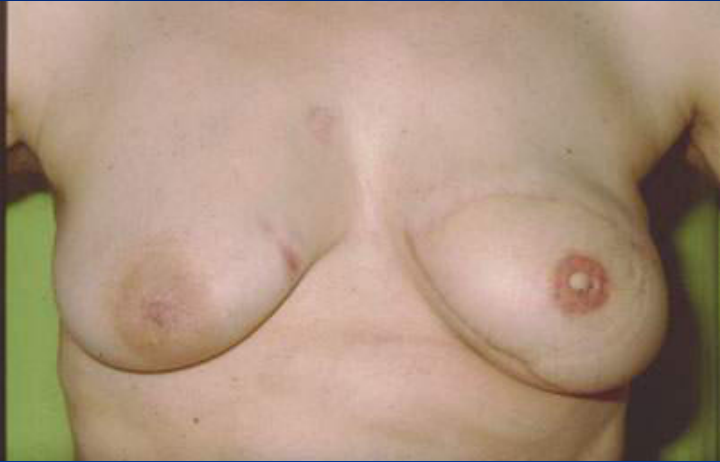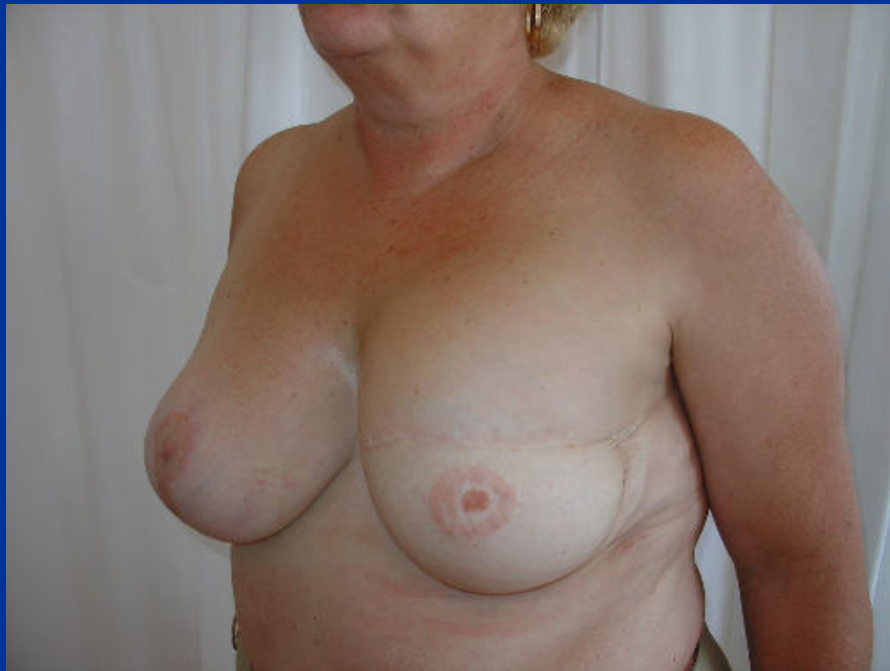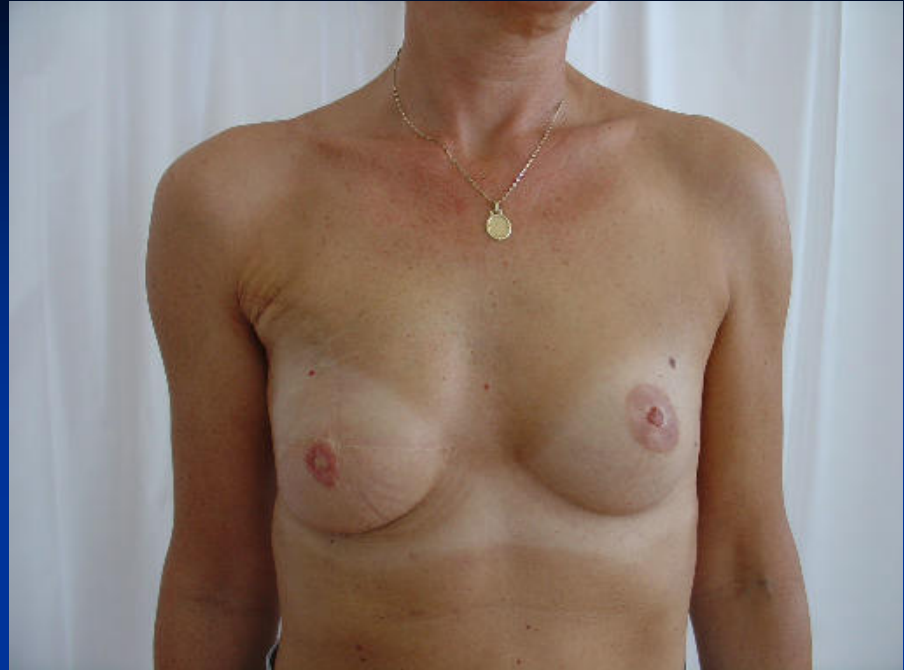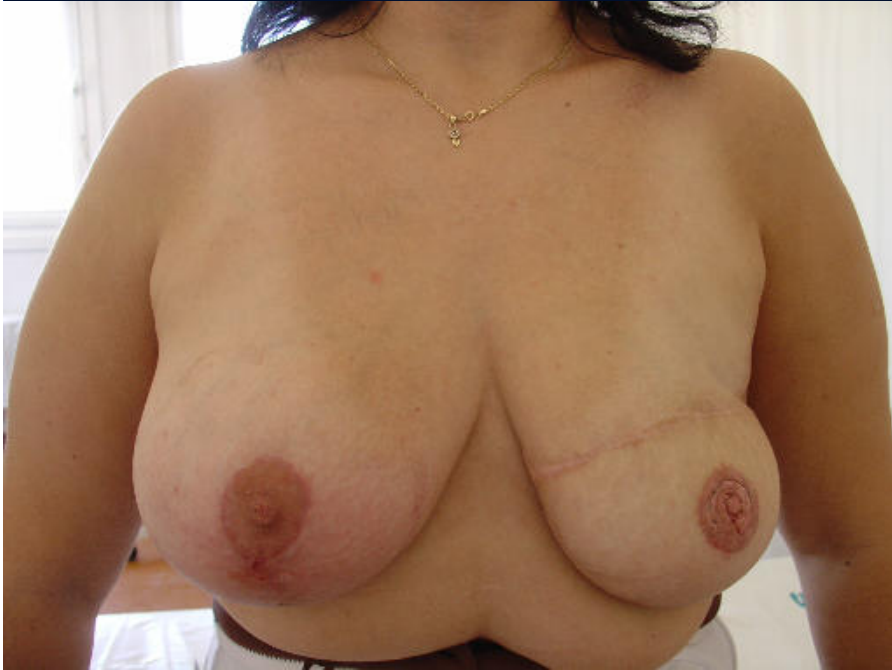# Egy példa bemutatása:

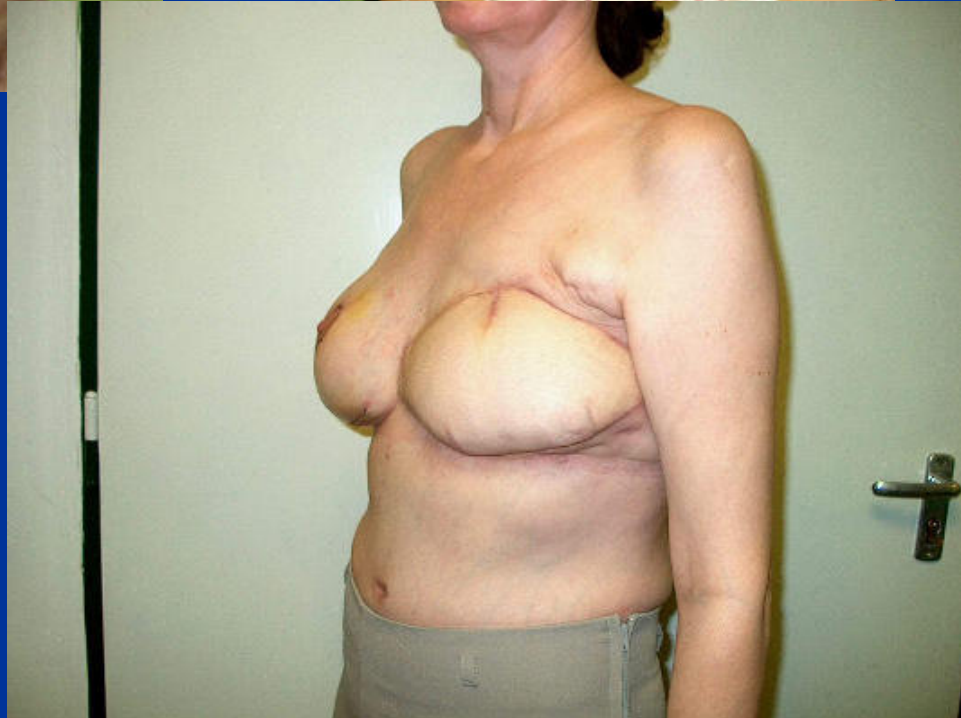
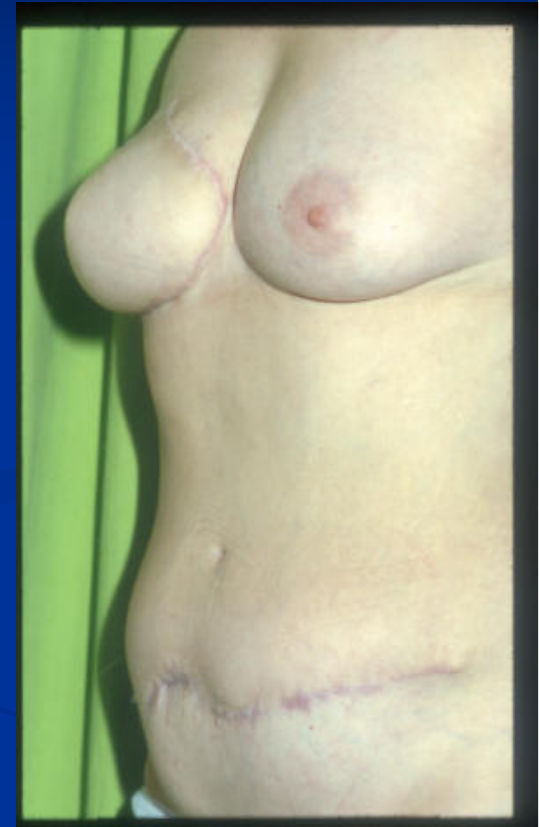
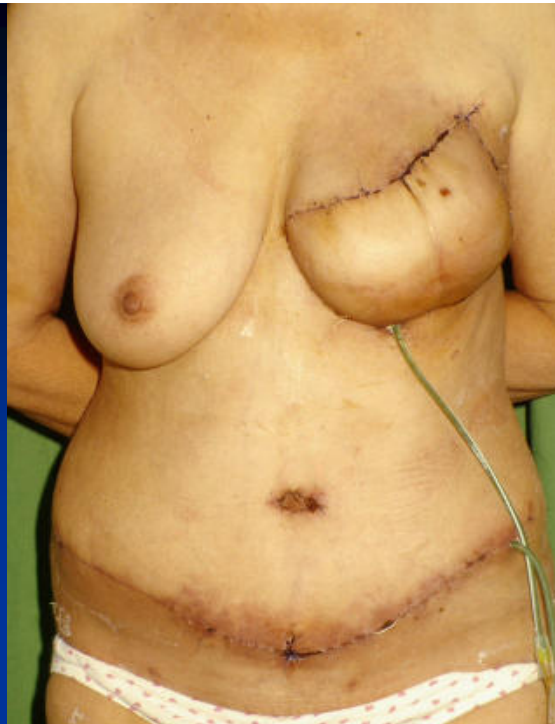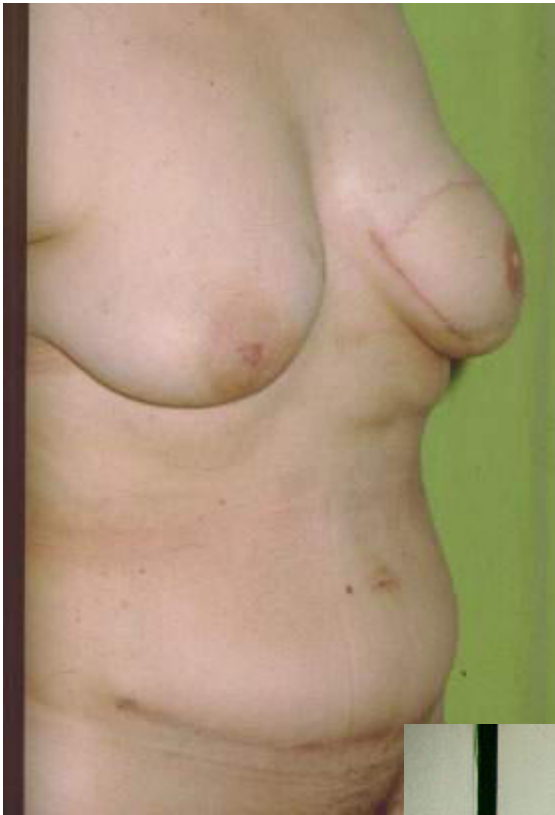# Saját anyaggal való pótlás, TRAM nyeles lebenyves pótlás

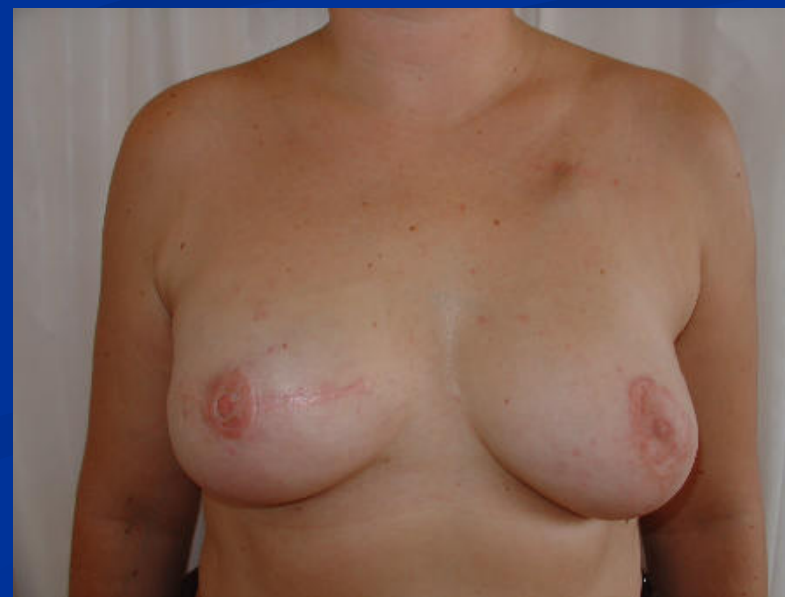
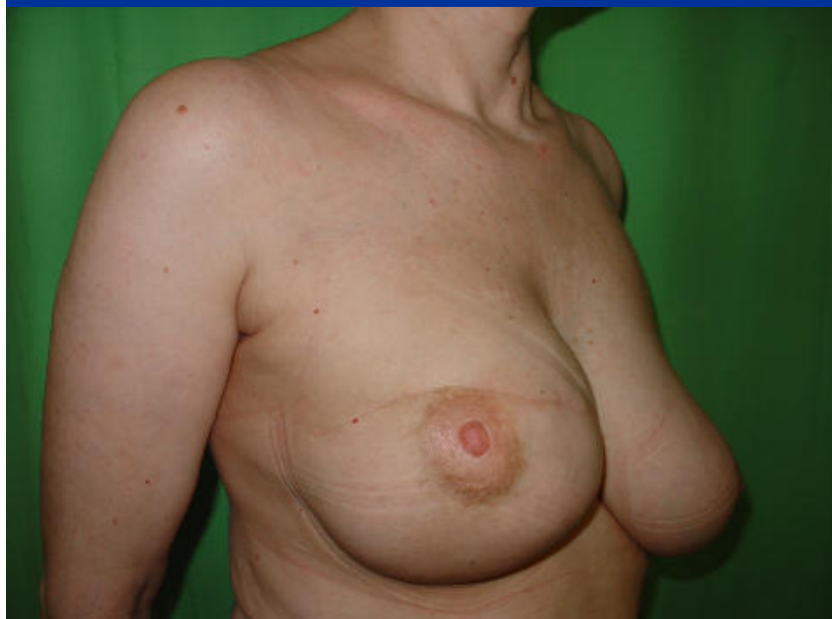
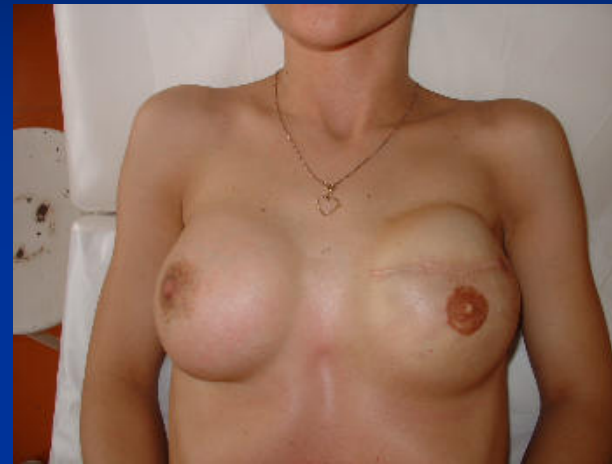
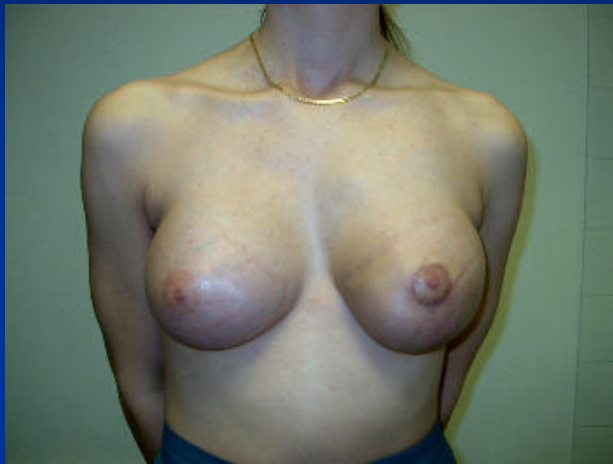


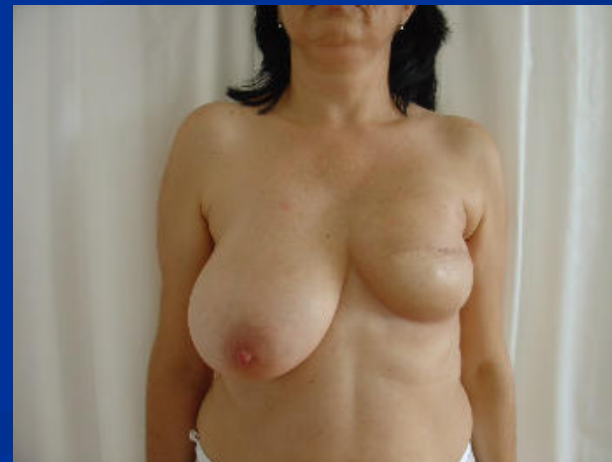
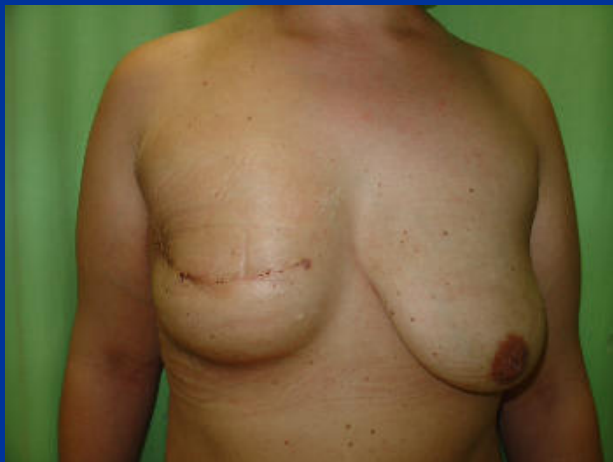
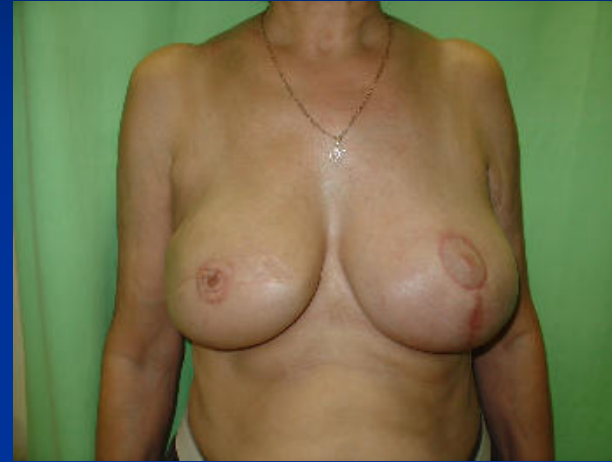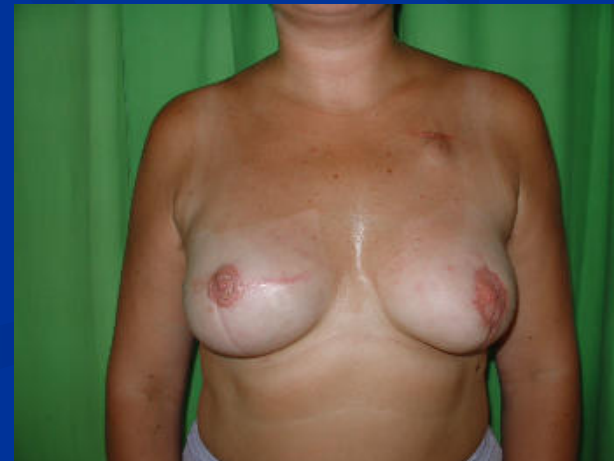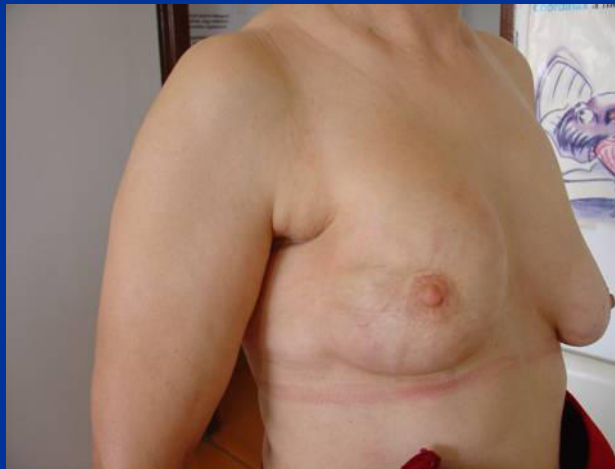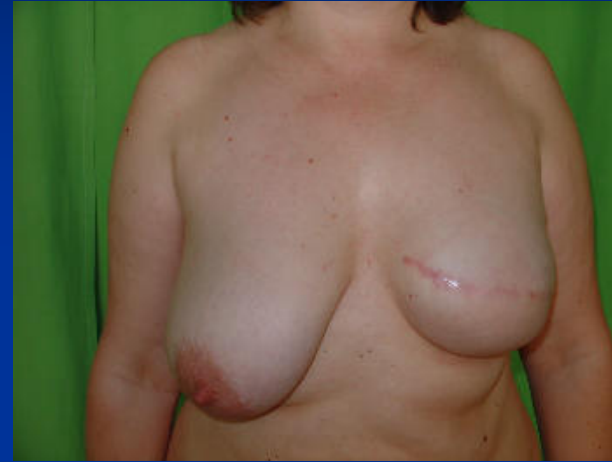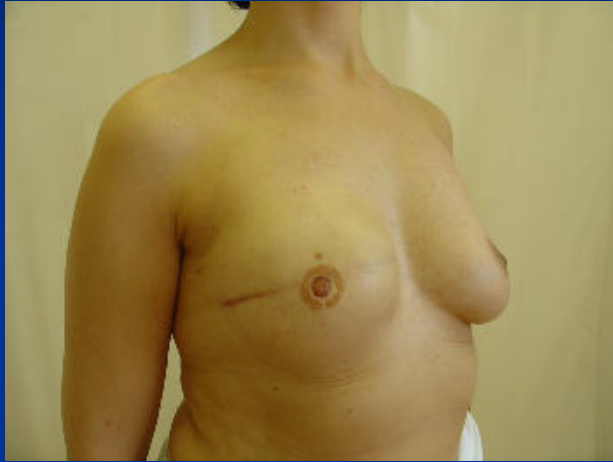# Elégedett betegek teljes emlőhiány pótlása után.

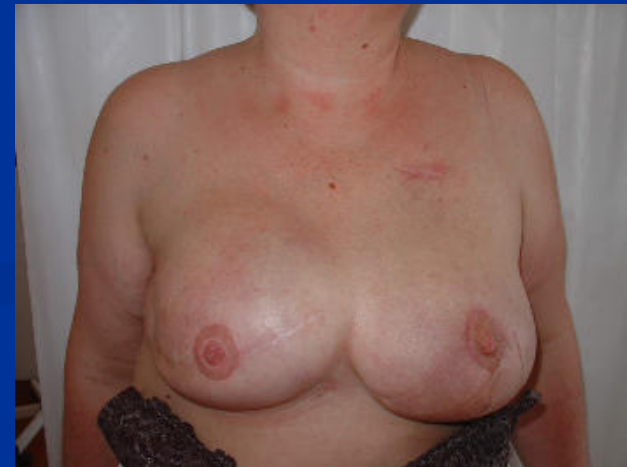
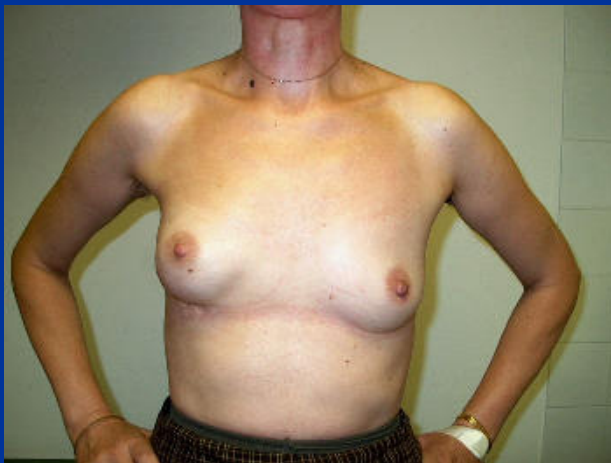
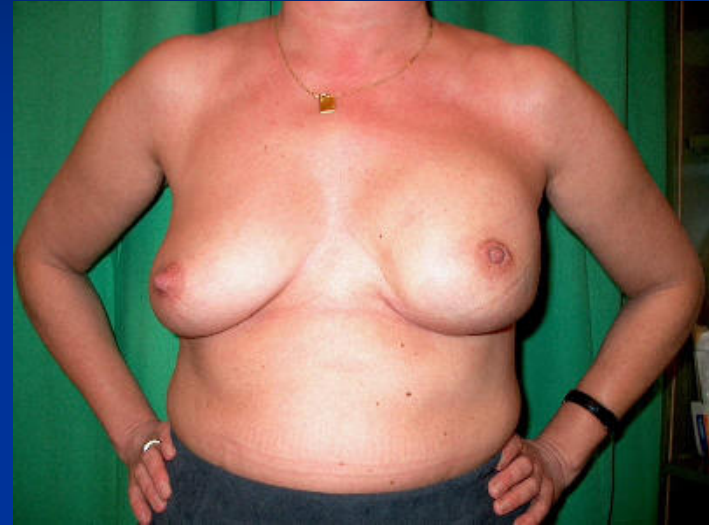
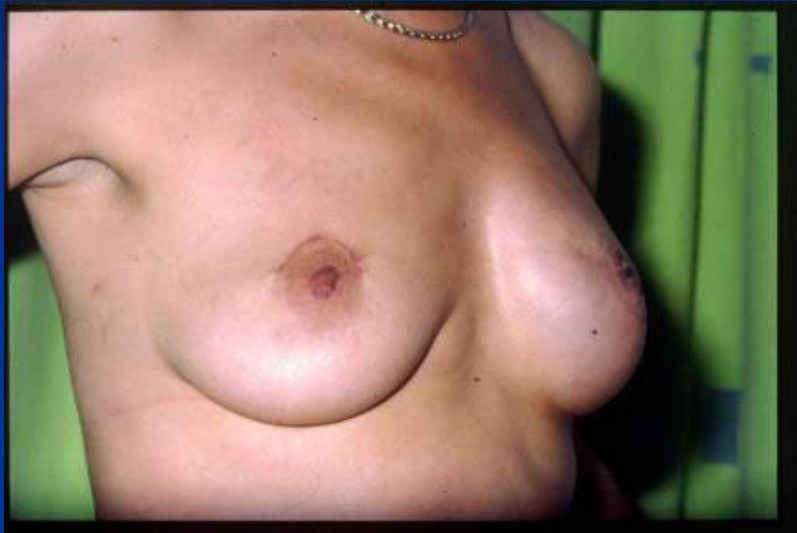




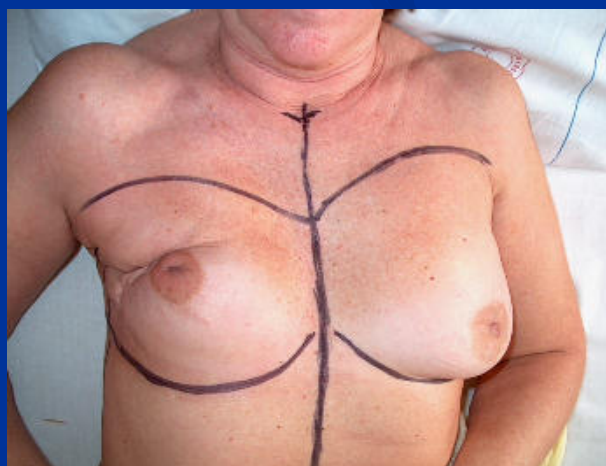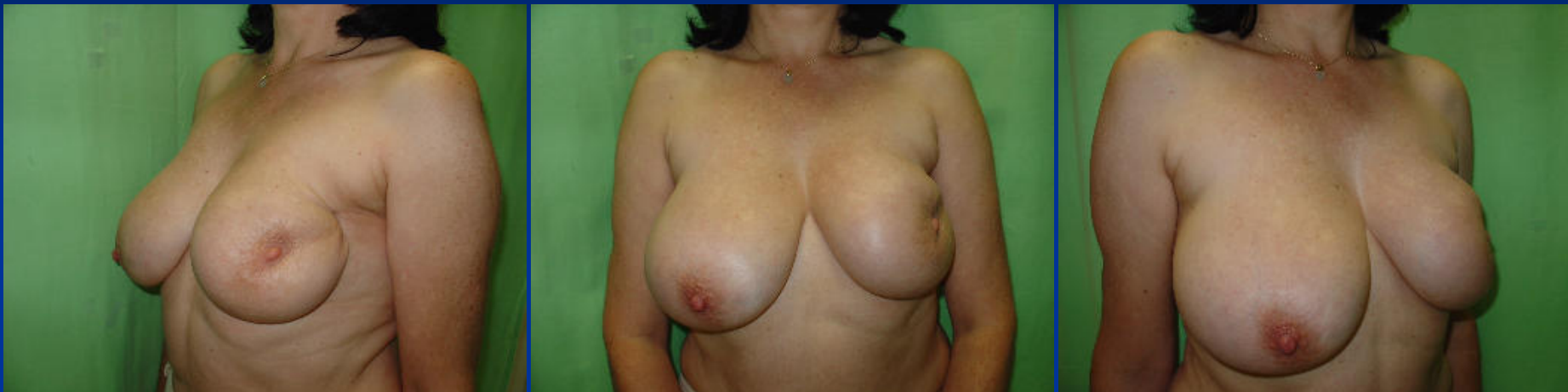# Elégedett beteg és orvos teljes emlőeltávolítás utáni pótlásnál.



# Elégedett beteg, orvos kevésbé quadrantectomia után.



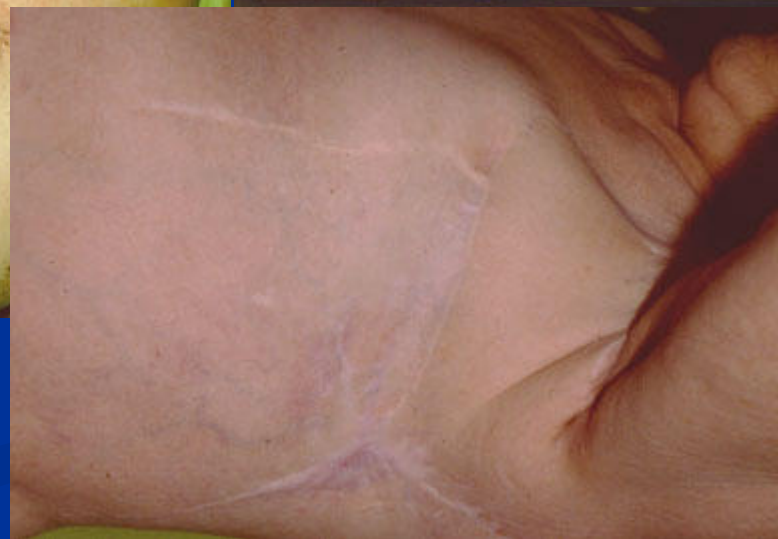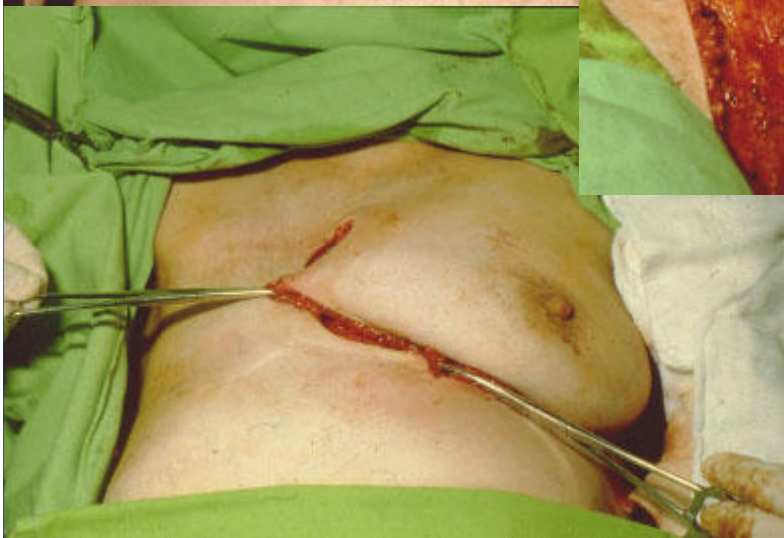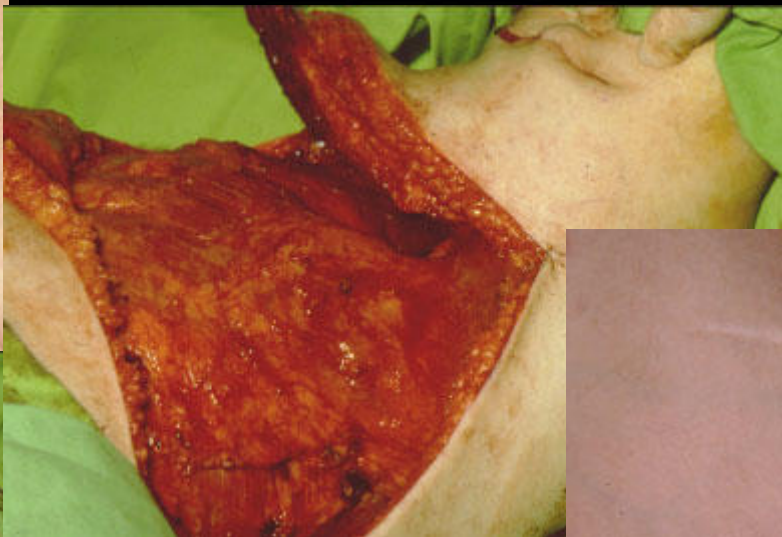
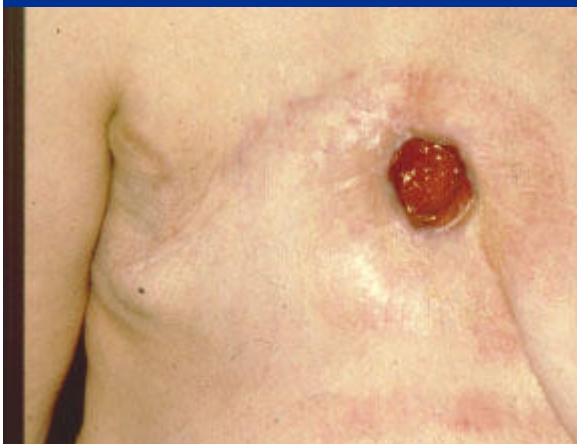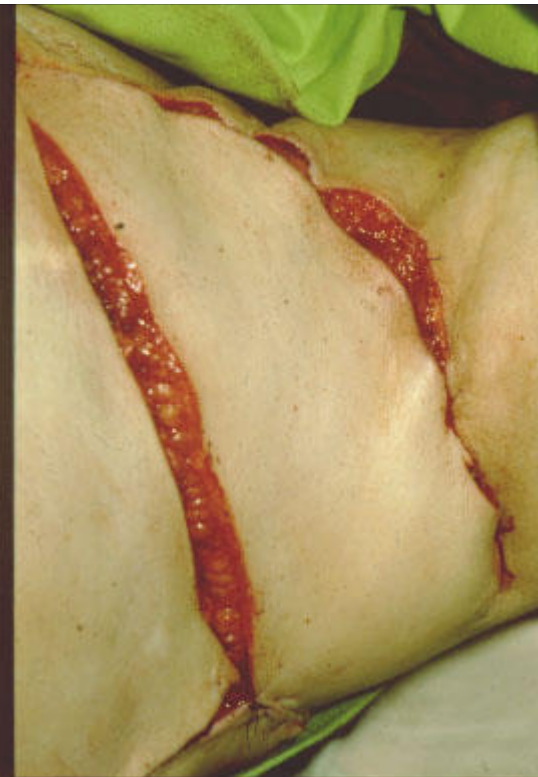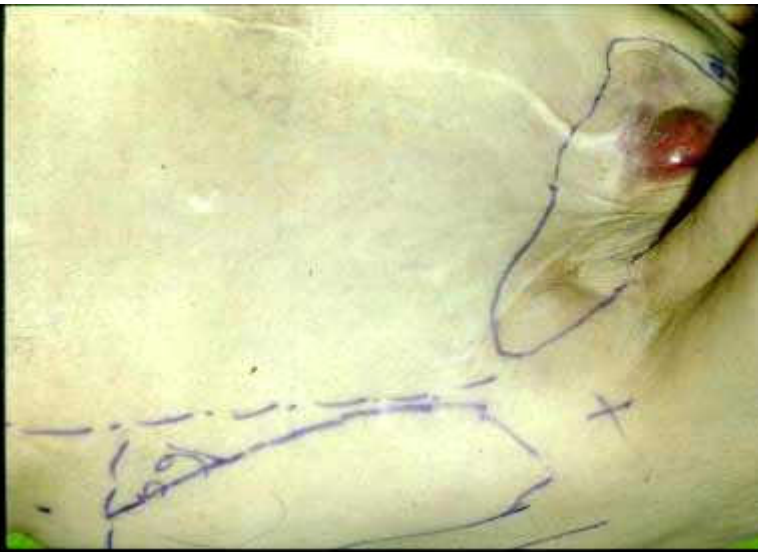# Hosszútávú betegelégedettség a teljes emlőpótlás után jobb, mert

- A beteg többszöri műtéttel psychésen jól vezethető. /megérti a több műtéti lépés szükségességét, nem türelmetlen./
- Különösen a késői emlőpótlásnál elégedett a beteg, amikor korábban már átélte az emlő elvesztésének traumáját.

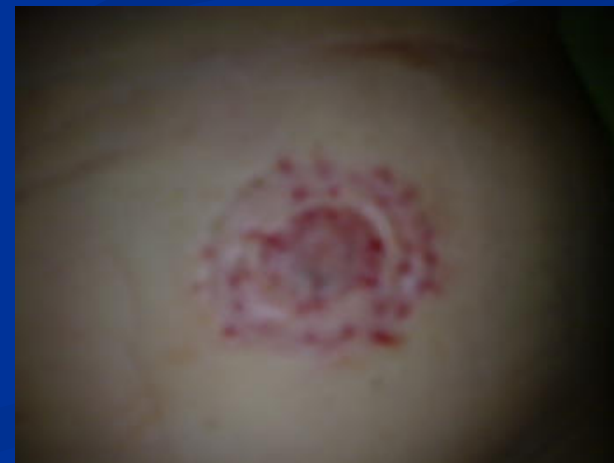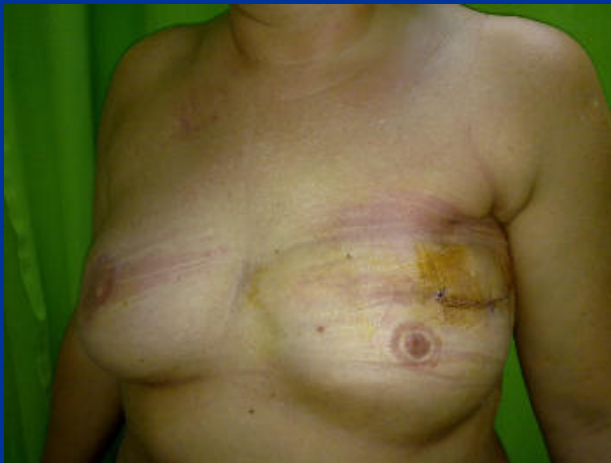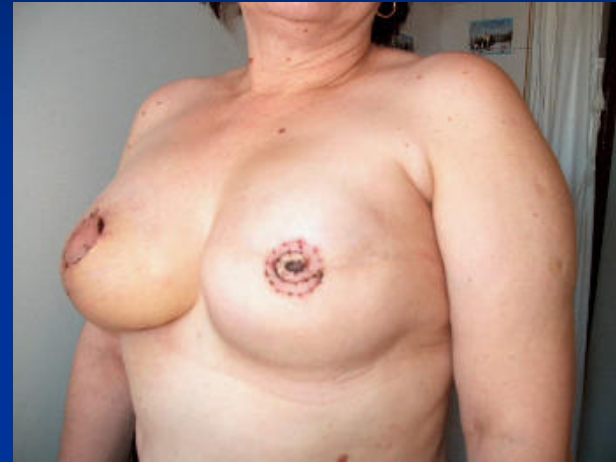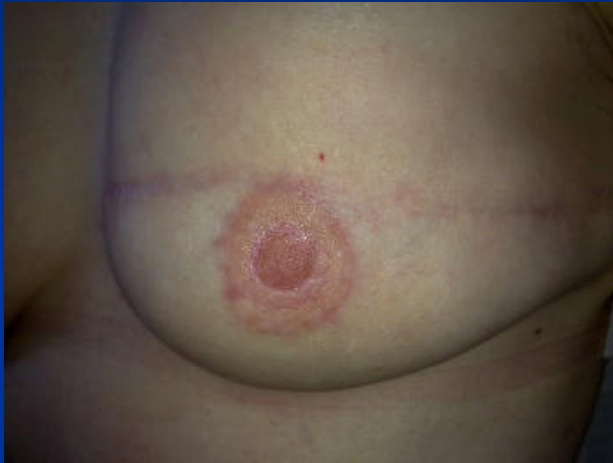# Hosszútávú betegelégedettség a quadrantectomia után eltelt idővel csökken, mert

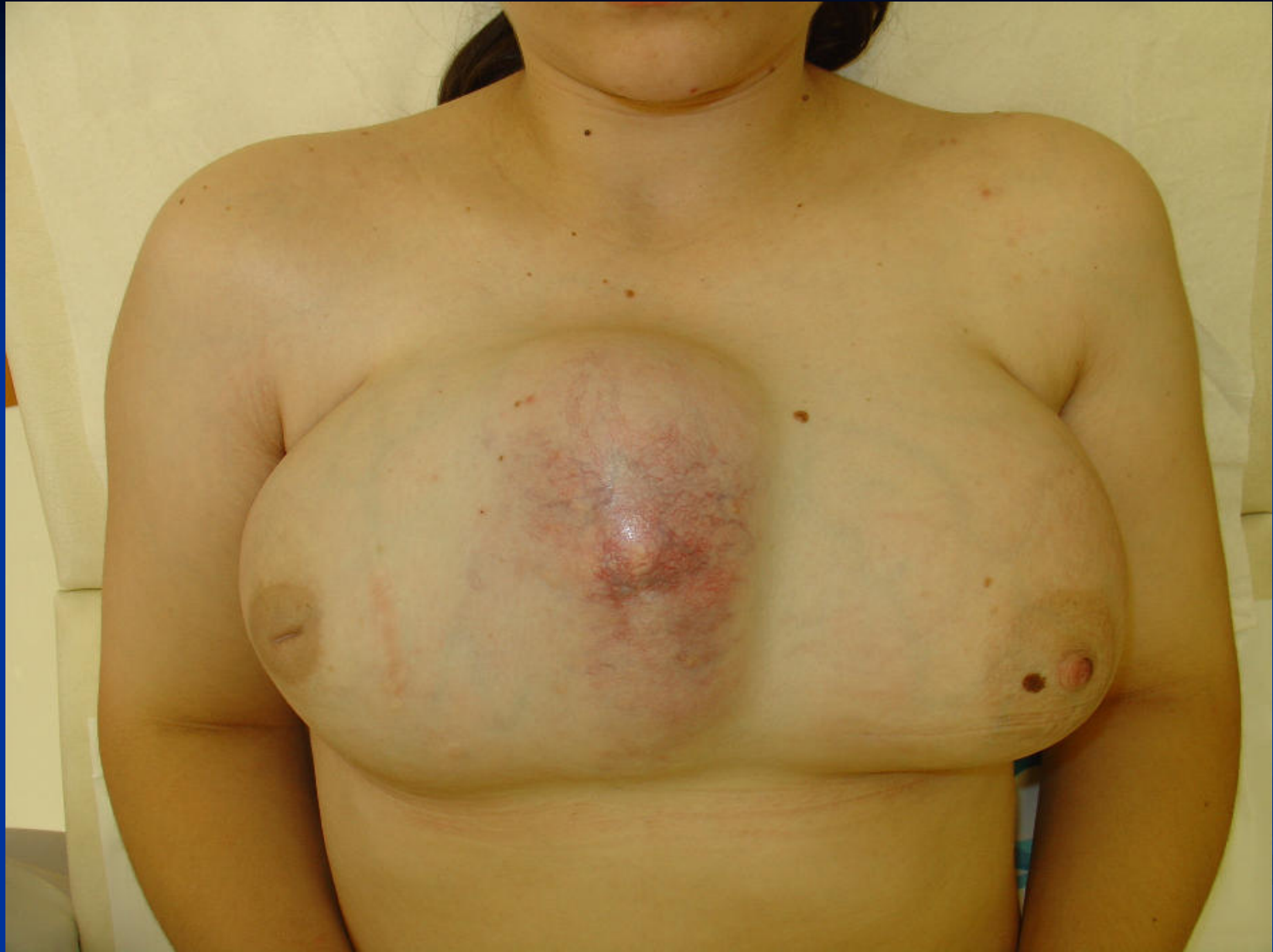- A műtéti területen deformitás, húzó heg alakul ki ami az emlőbimbó helyzetének torzulásához, jól látható hiányhoz vezet.
- A beteg túl van radiotherápián, ami még fokozza a hegeképződési hajlamot a műtéti területen.
- TEHÁT TÖREKEDJÜNK  
QUADRANTECTOMIA ESETÉN IS AZ  
AZONNALI PÓLTÁSRA LATISSIMUS  
DORSI MUSCULOCUTÁN LEBENNYEL!!

Tu.recid

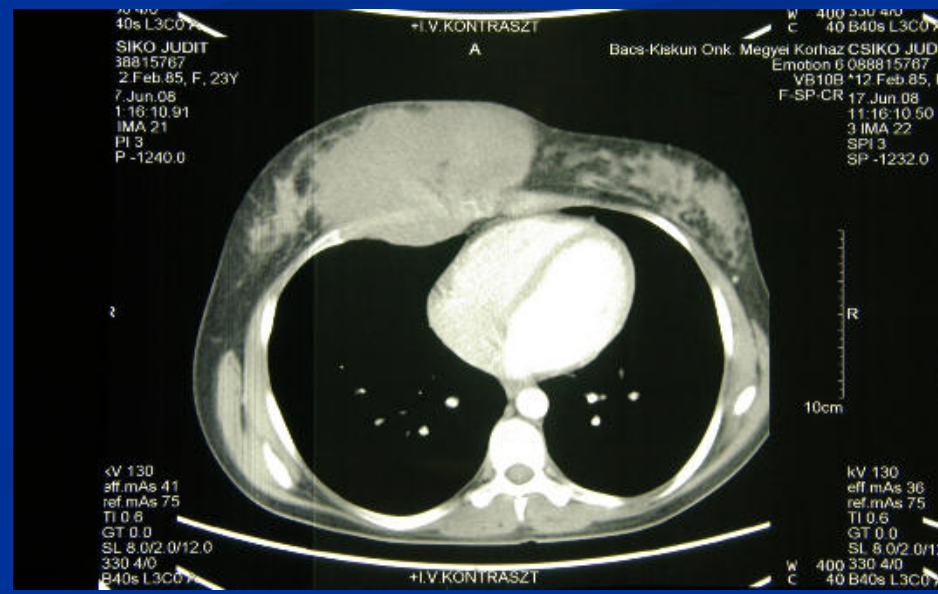
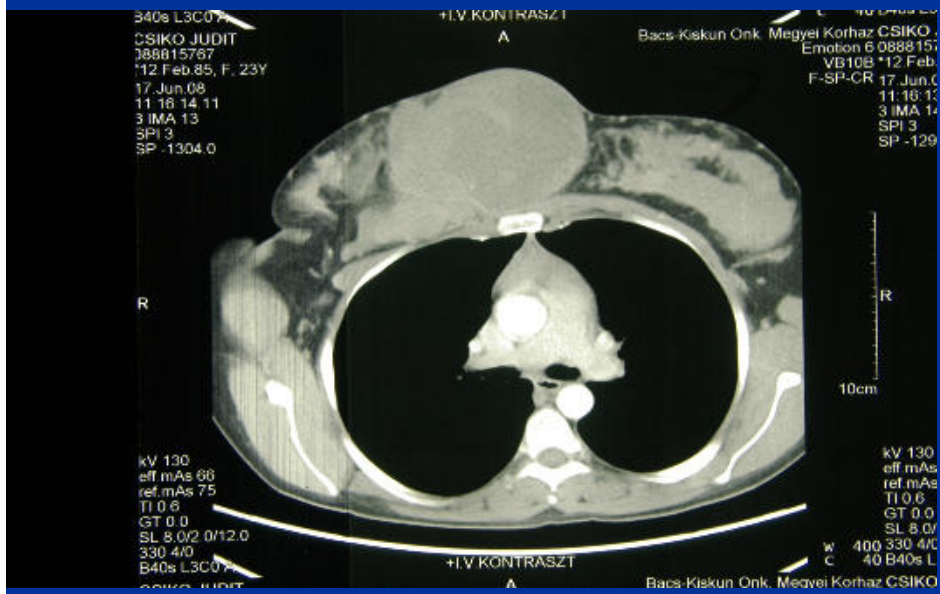
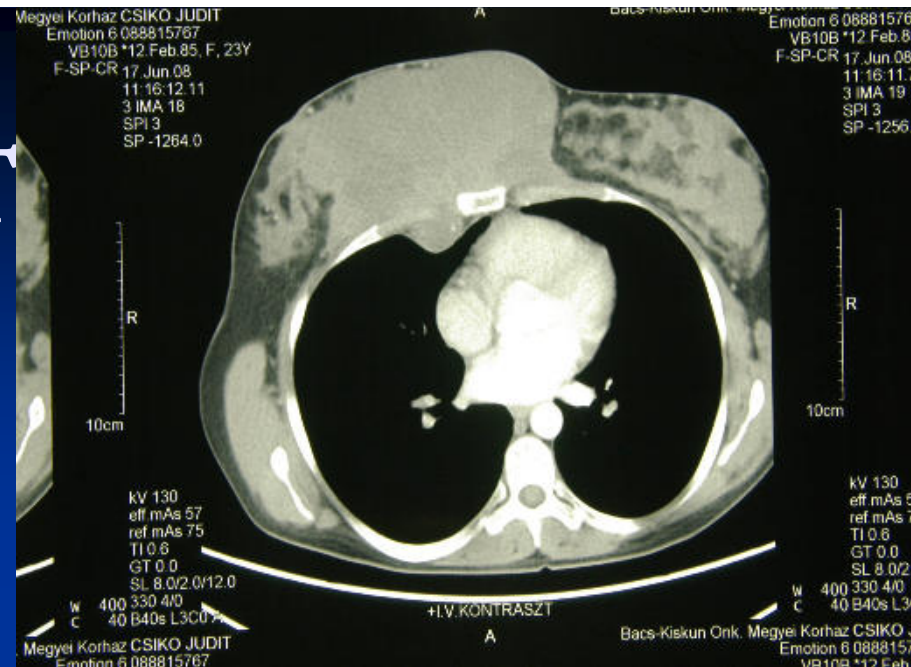
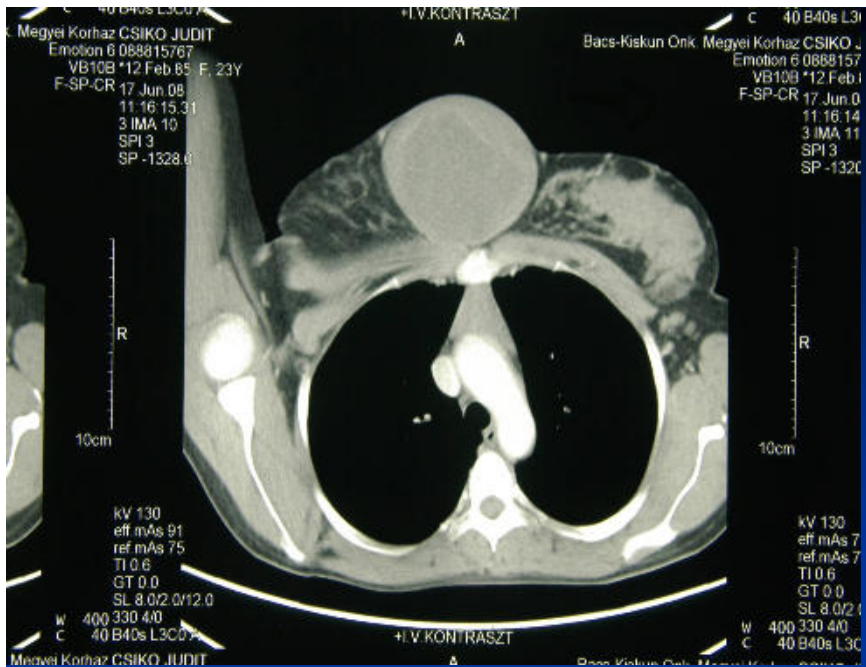


# Az emlőbimbó komplexum képzése:



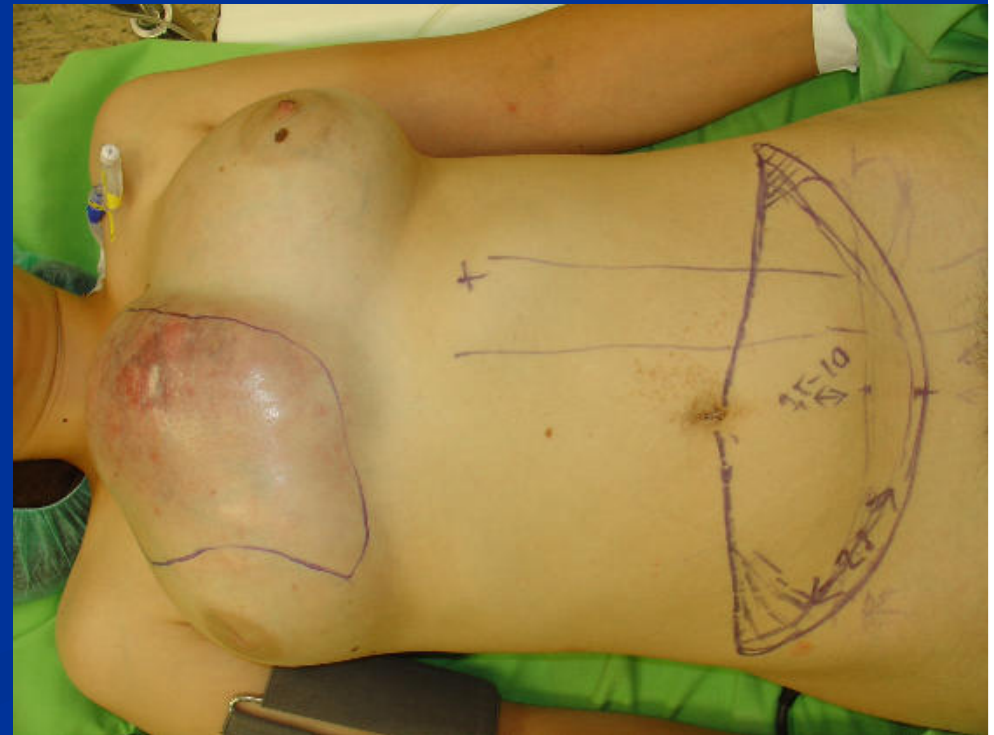
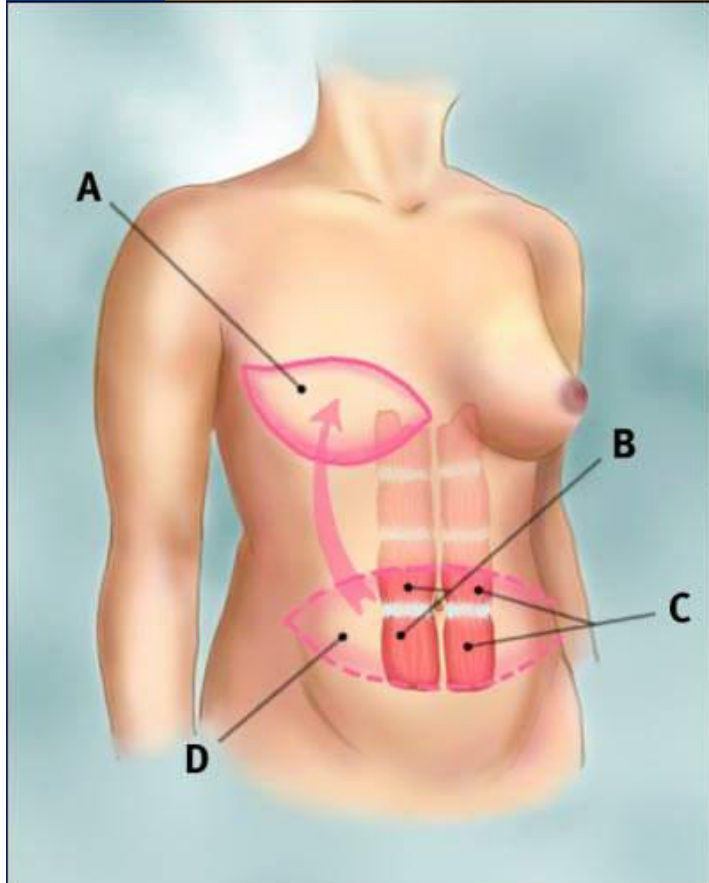
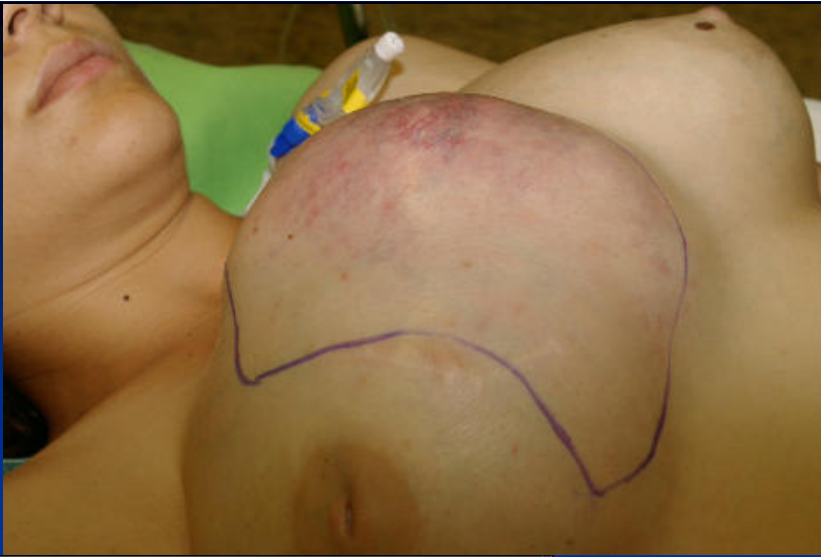

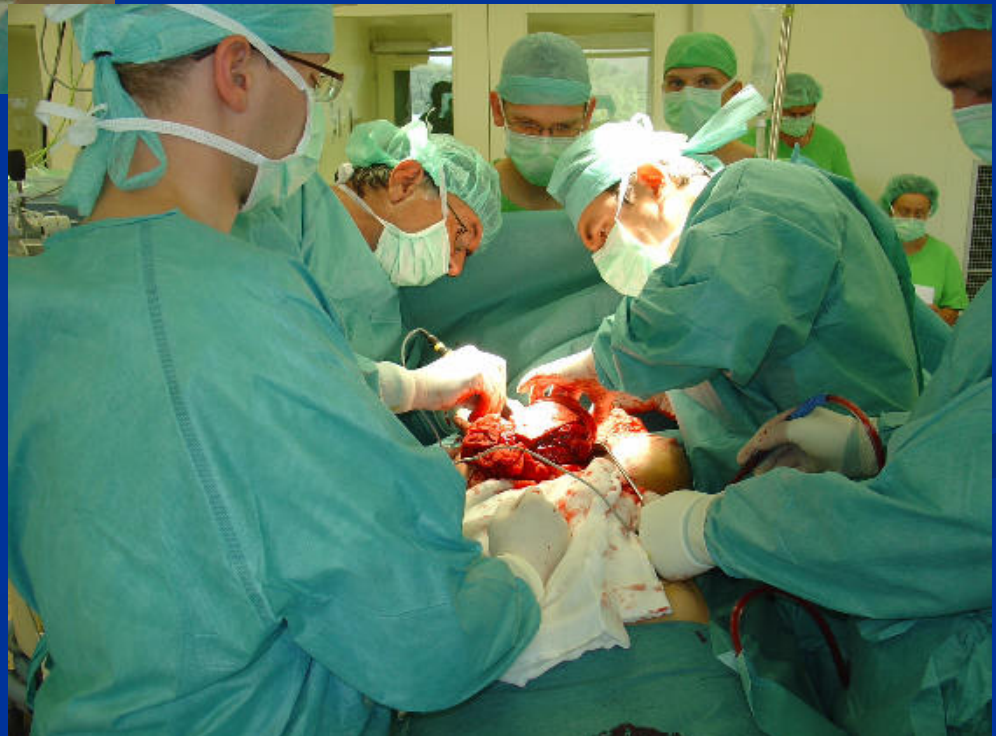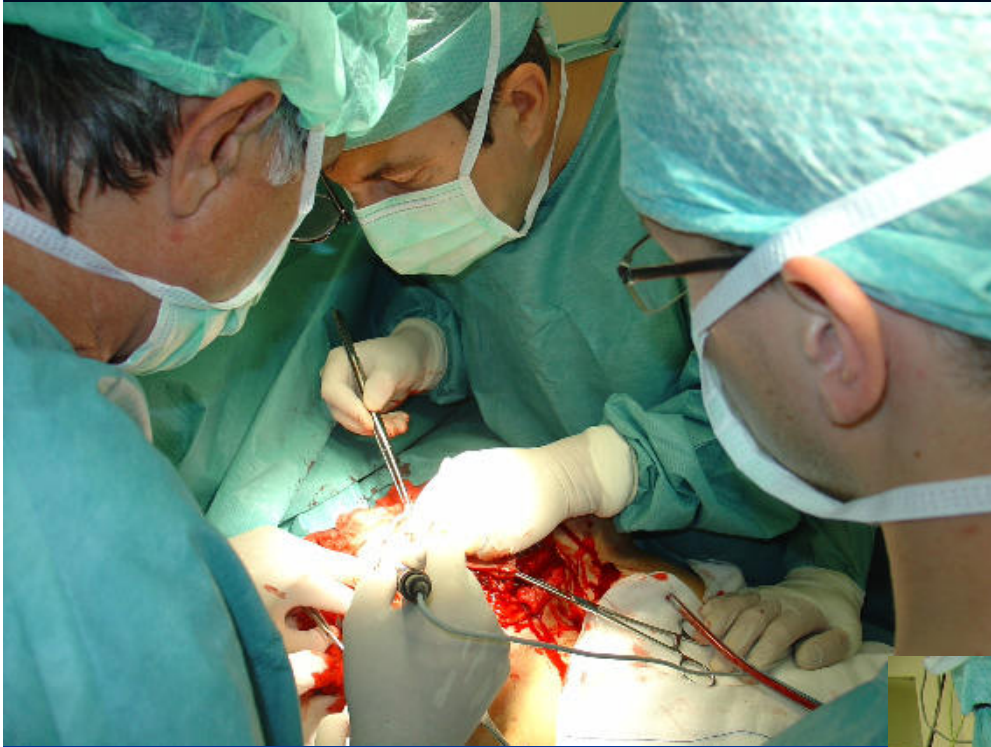
# CT



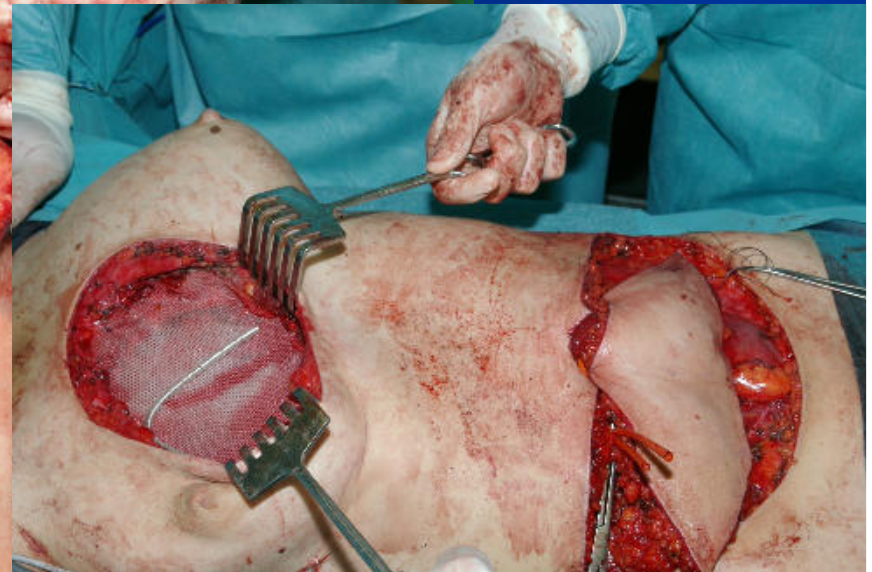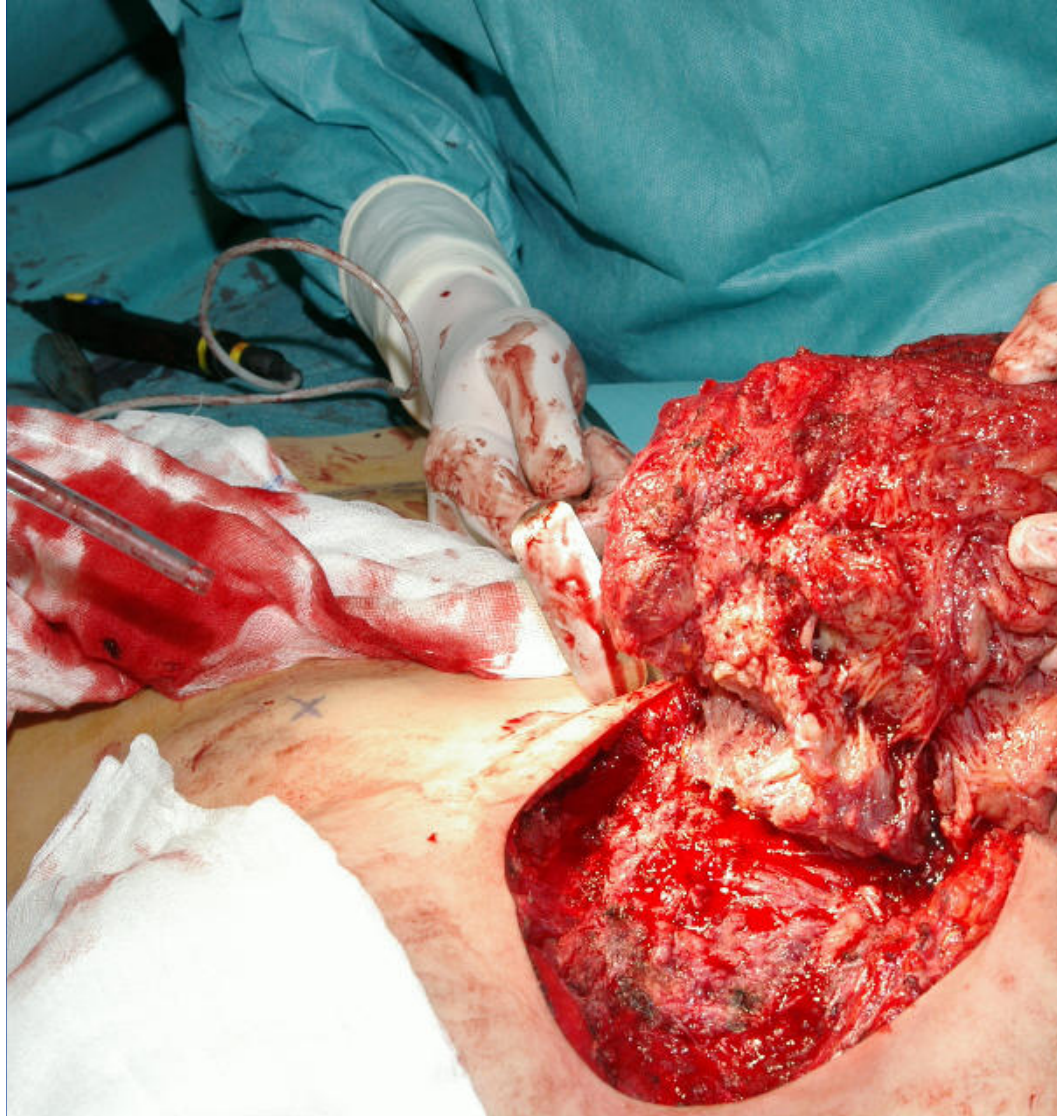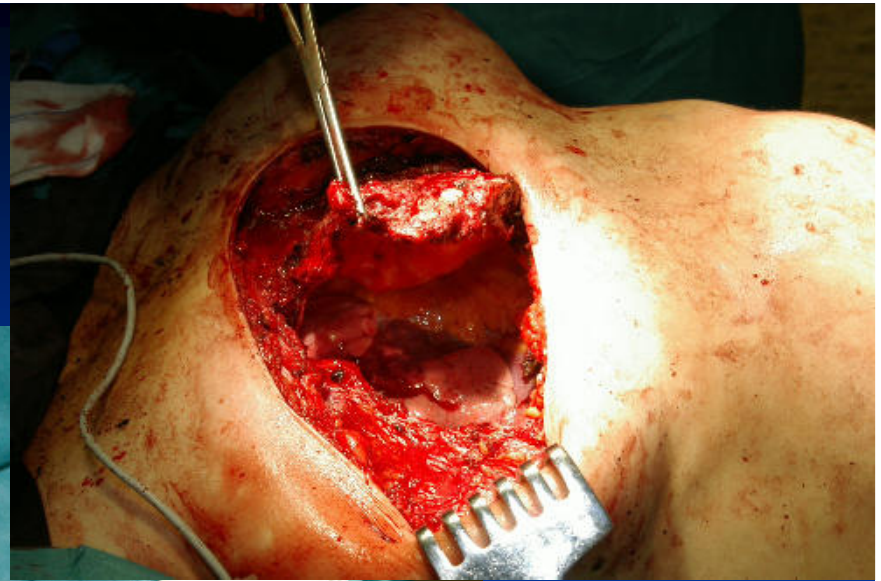


# Tervezés:

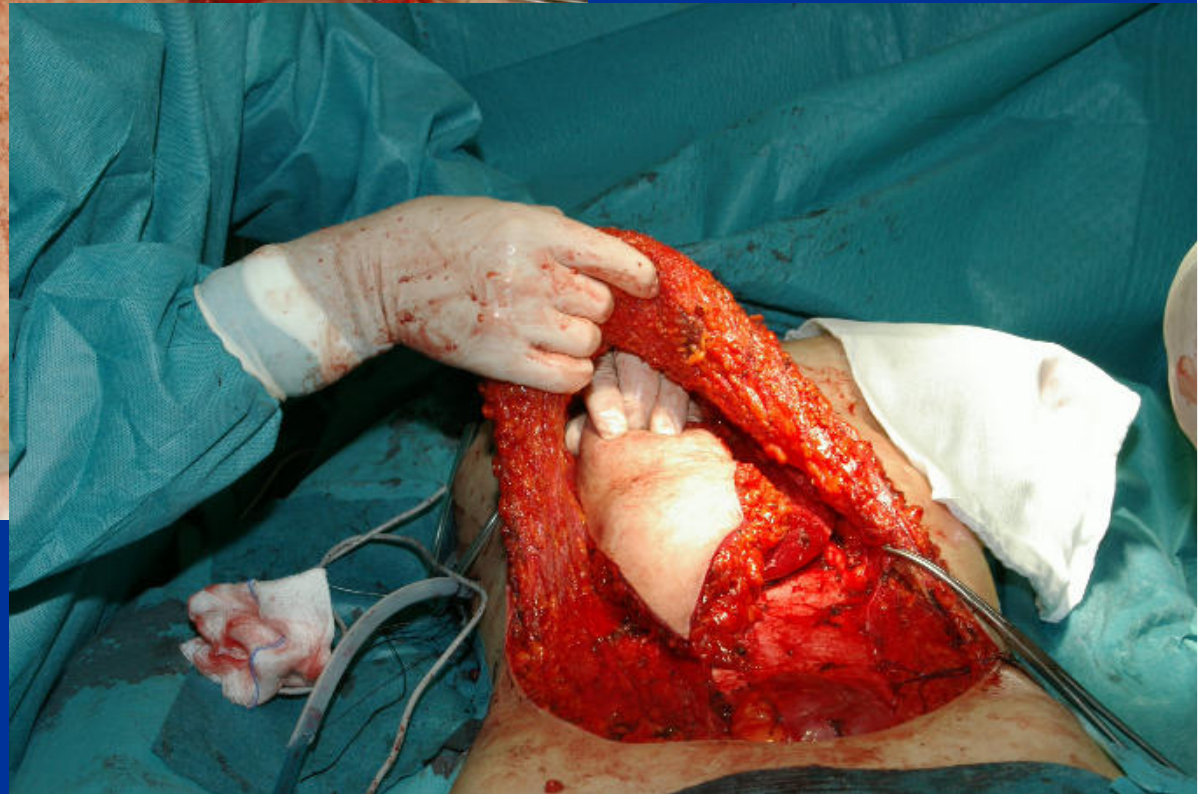
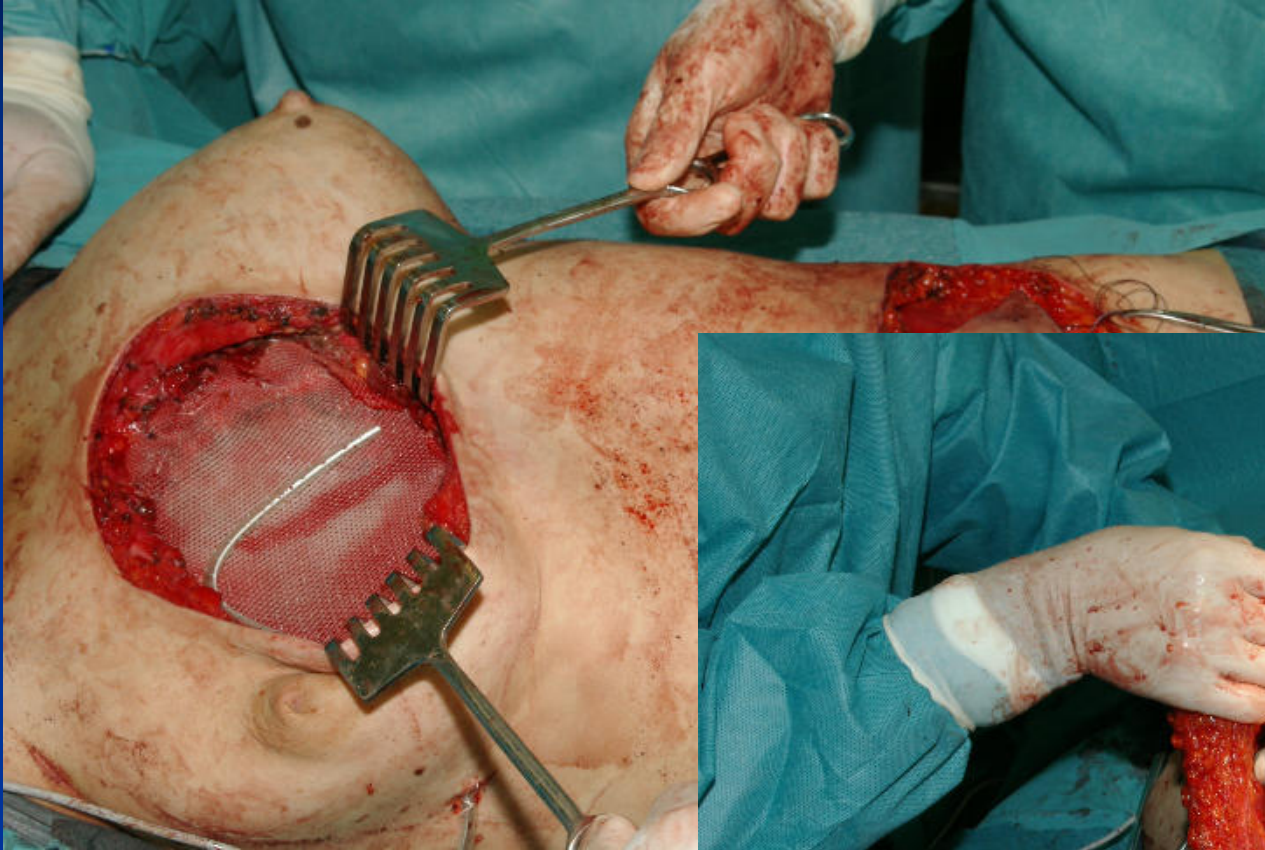

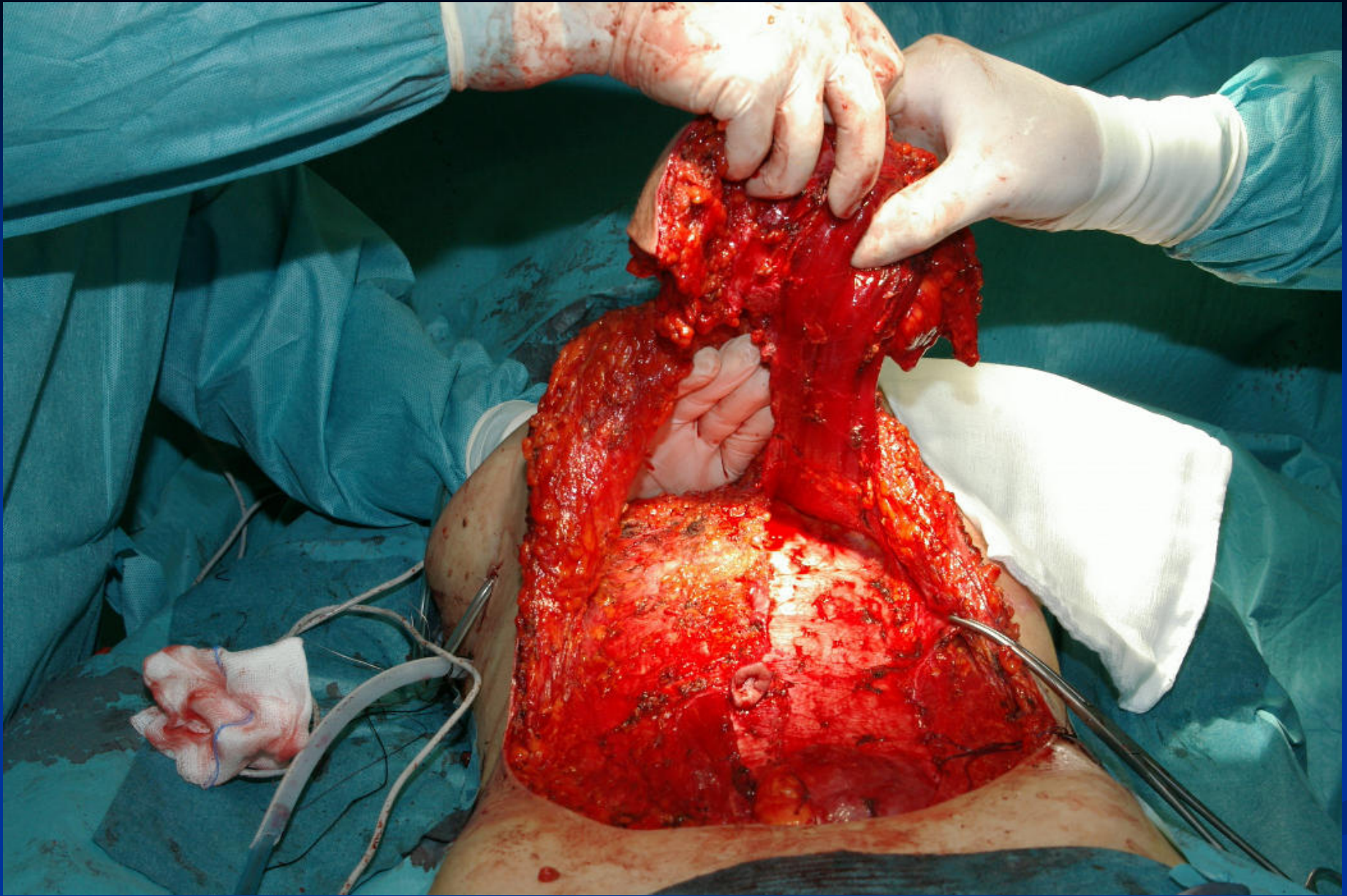


# Műtét:

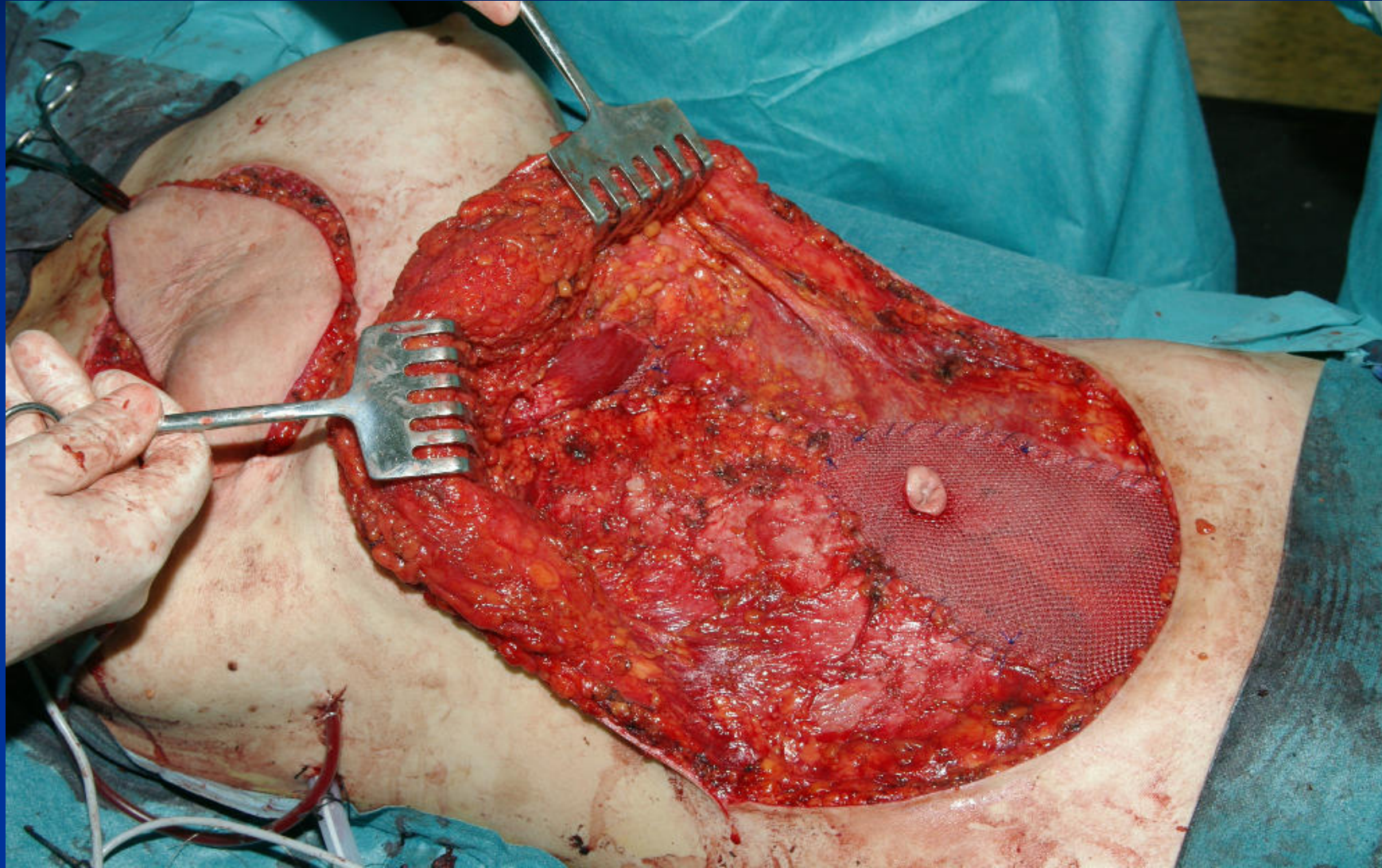


# TRAM lebény:

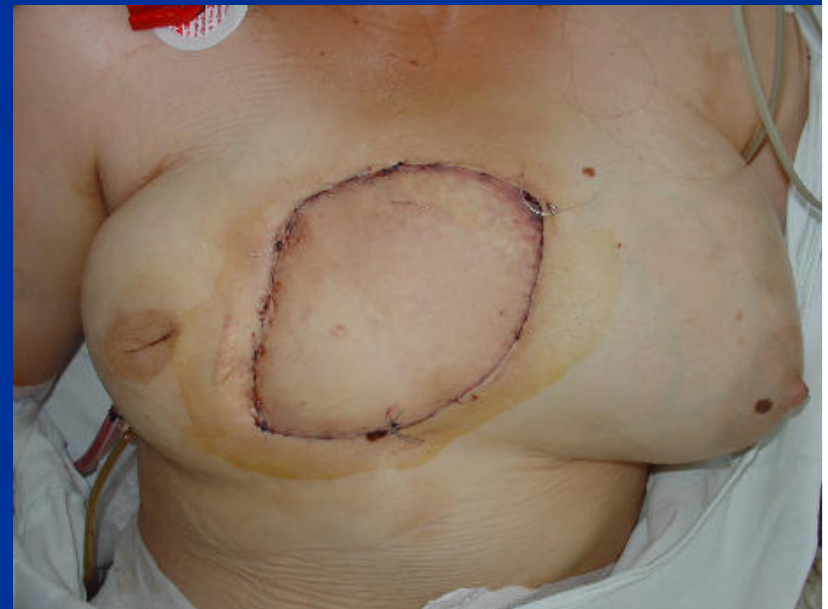
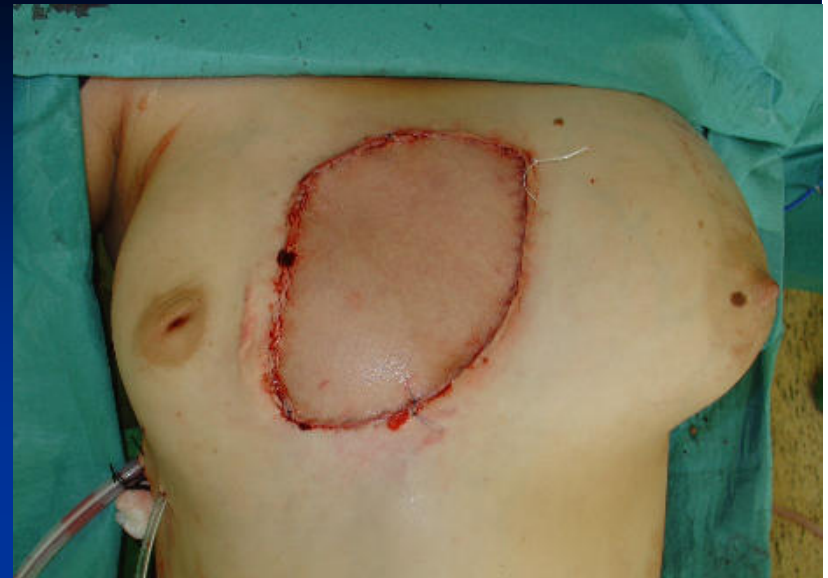
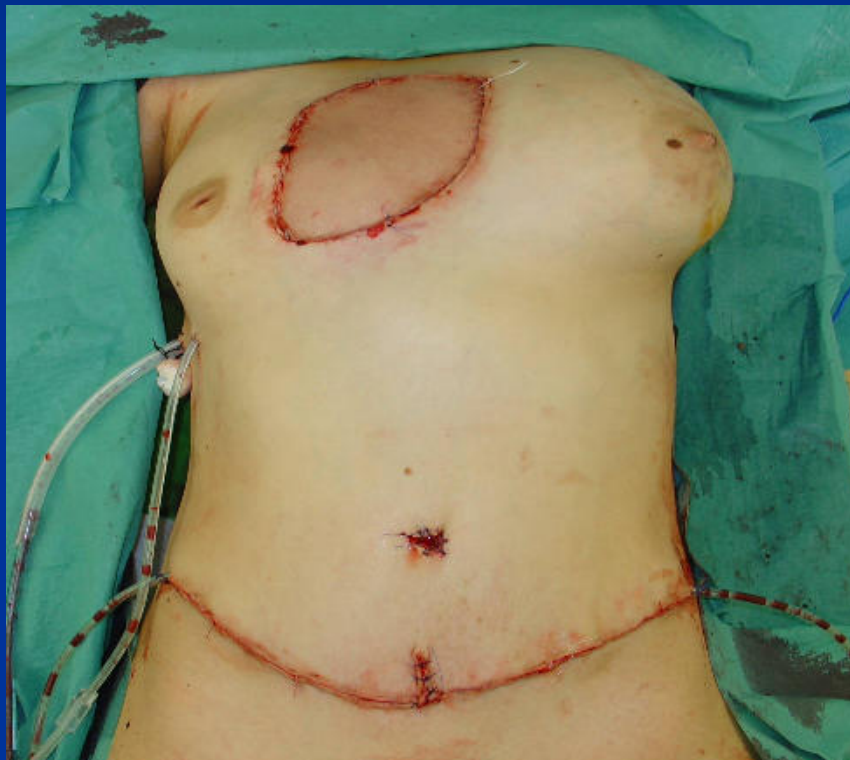

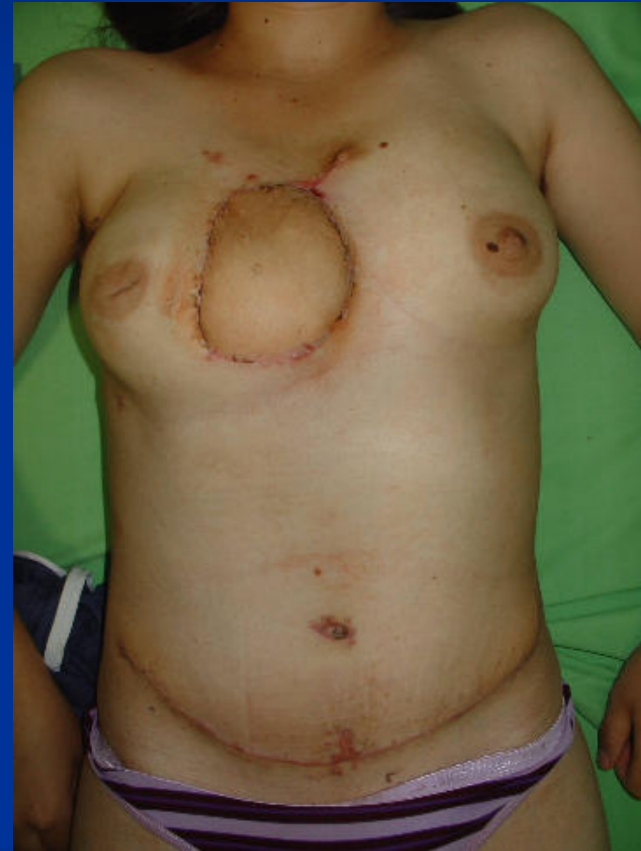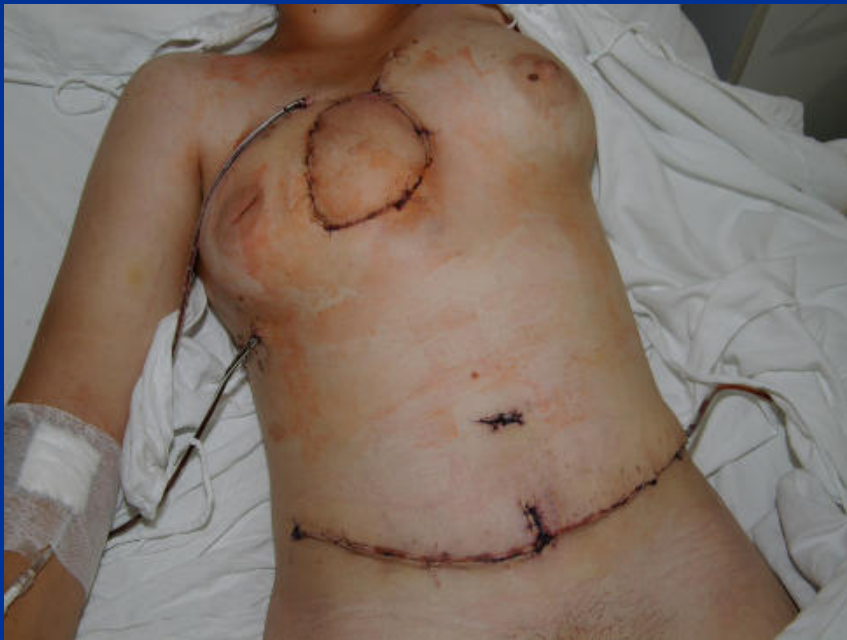# TRAM lebény:



# Műtét:

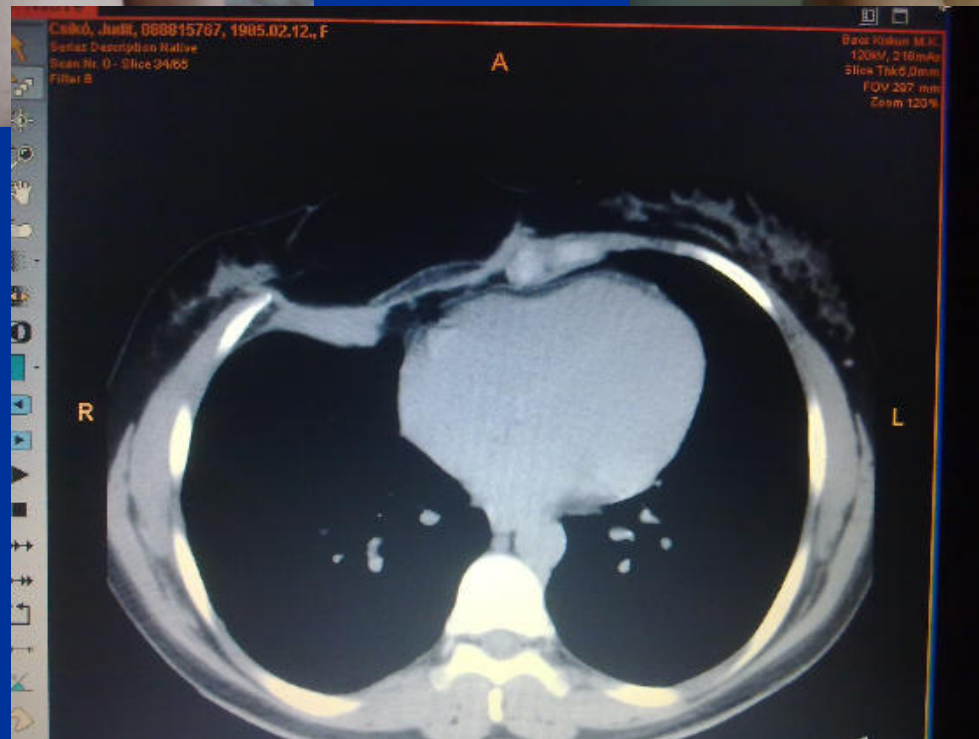
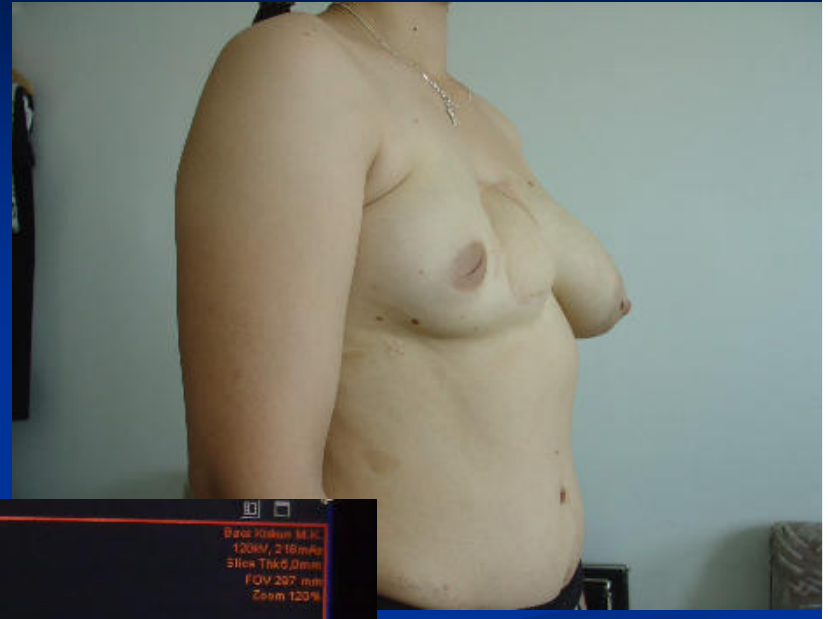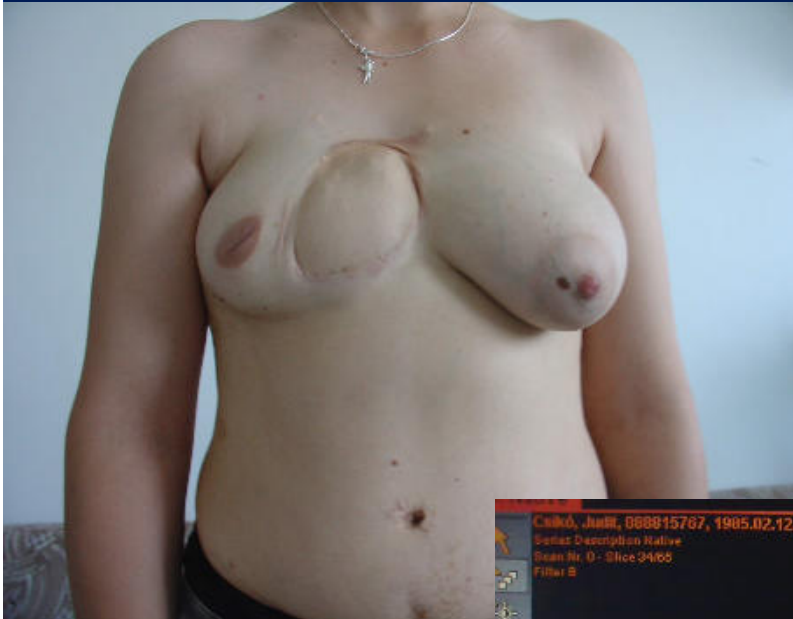


# Műtét utáni állapot:

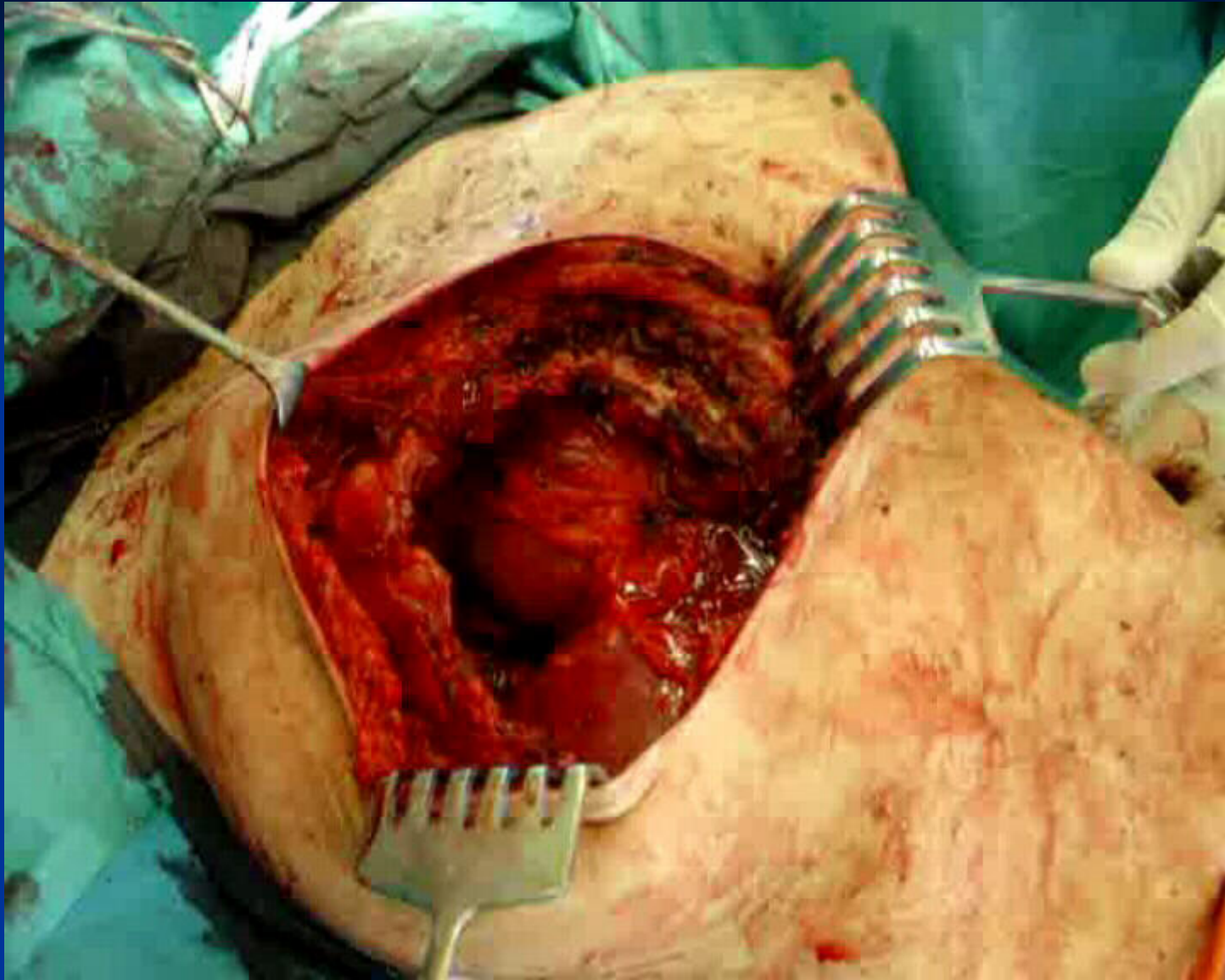




# 4 évvel később







KÖSZÖNÖM  
MEGTISZTELŐ  
FIGYELMÜKET!