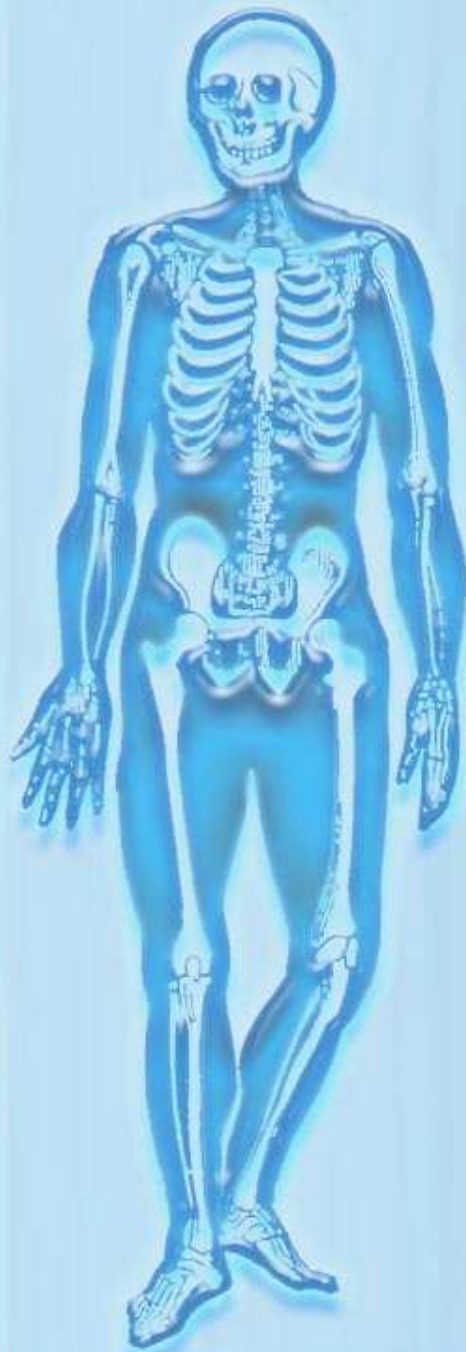
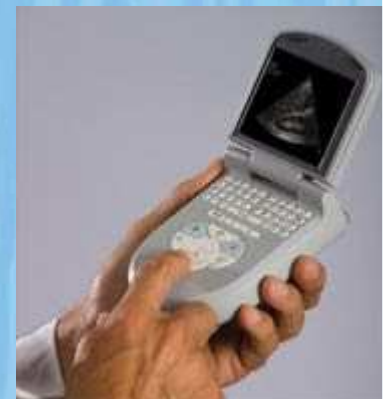


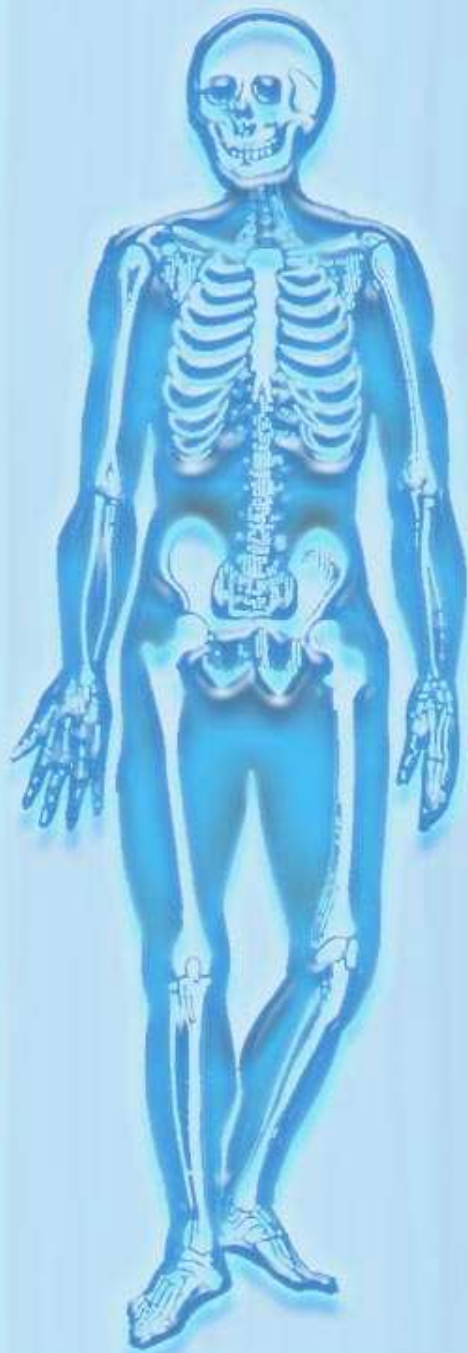# Képképző vizsgálatok választása- kerekasztal

**Ultraszond diagnosztika- a sürgősségi orvos  
szemszögéből**

XV. Magyar Sürgősségi Orvostani Kongresszus  
Siófok, 2016.november 15-16





## „Ultrasound First”

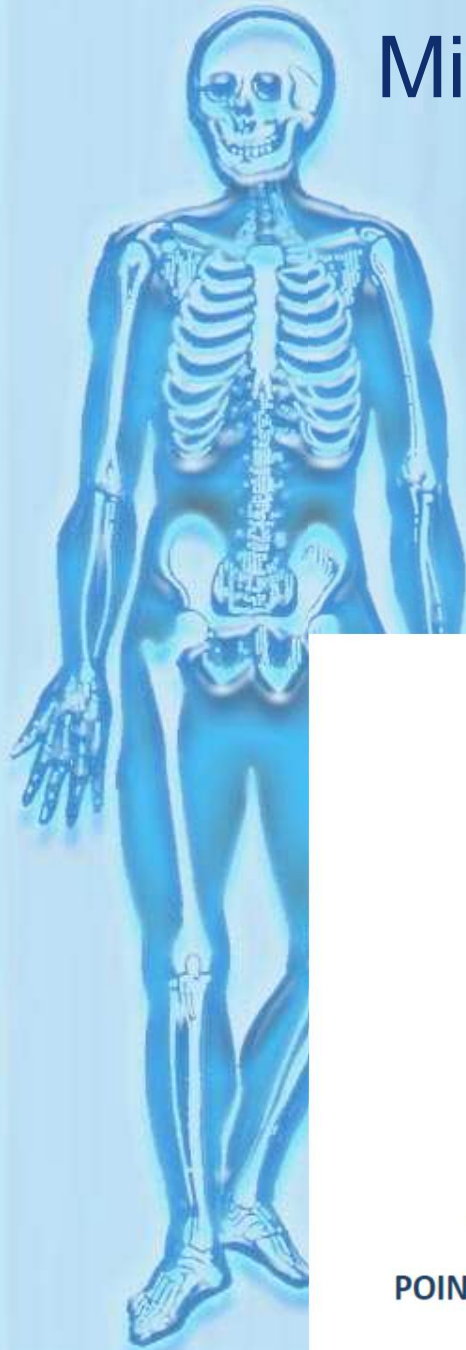- AIUM: Amerikai Ultrahang Társaság

It's time to think **ultrasound** for all the right reasons.  
**first** safe effective affordable

Legyen az első vizsgálat mert:

- ❖ Széles körben hozzáférhető
- ❖ Biztonságos
- ❖ Költséghatékony
- ❖ Megfelelő gyakorlattal informatív, diagnosztikus értékű!

# Mit ad az Uh a sürgősségi ellátásnak?



American College of  
Emergency Physicians®

ADVANCING EMERGENCY CARE 

POLICY  
STATEMENT

Approved June 2016

*Ultrasound Guidelines: Emergency,  
Point-of-Care, and Clinical  
Ultrasound Guidelines in Medicine*



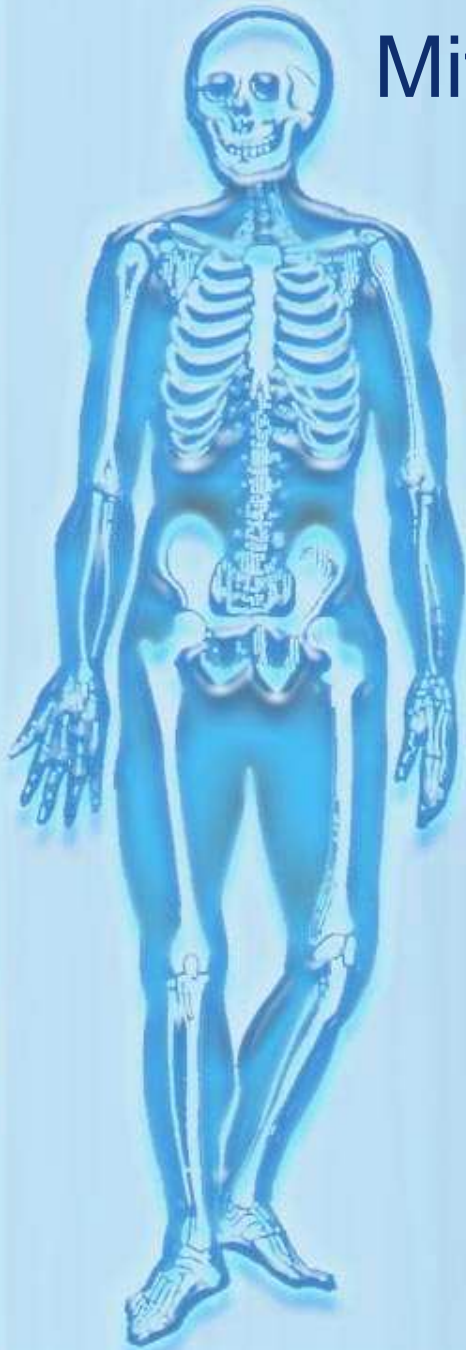INTERNATIONAL FEDERATION  
FOR EMERGENCY MEDICINE

POINT-OF-CARE ULTRASZONOGRAFIA (POCUS)  
KÉPZÉSI IRÁNYELV

Point-of-Care Ultrasound  
Curriculum Guidelines

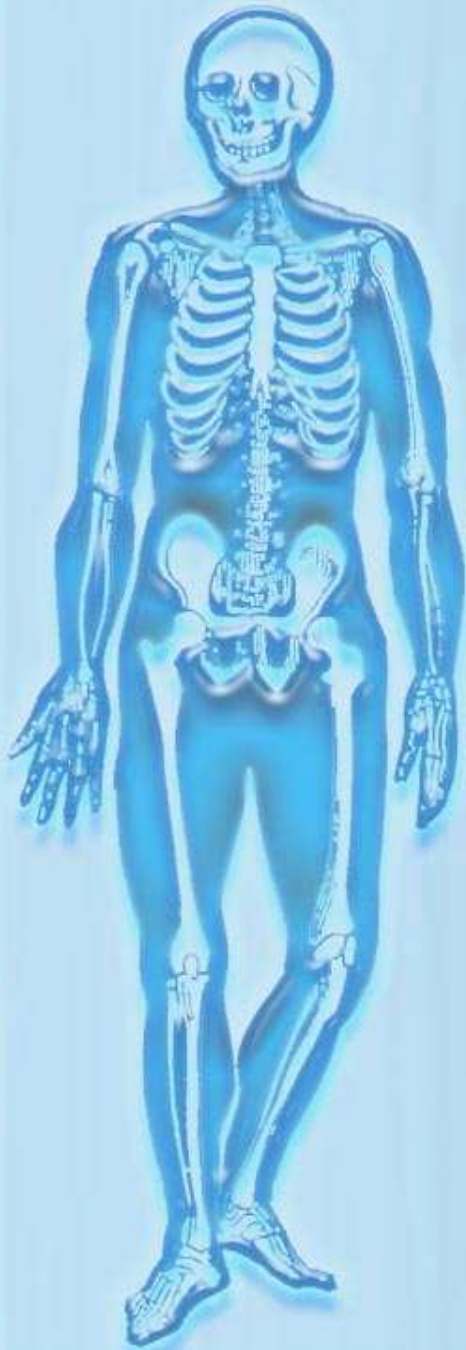

# Mit ad az Uh a sürgősségi ellátásnak?



- Gyors ágymelleti vizsgálat
- Ismételhetség, monitorozhatóság
- Olcsó, 24 órás elérhetőség
- Nem invazív, nincs sugártehelés
- Szemléletformáló
- Betegbiztonságot fokozza (invasív beavatkozások)

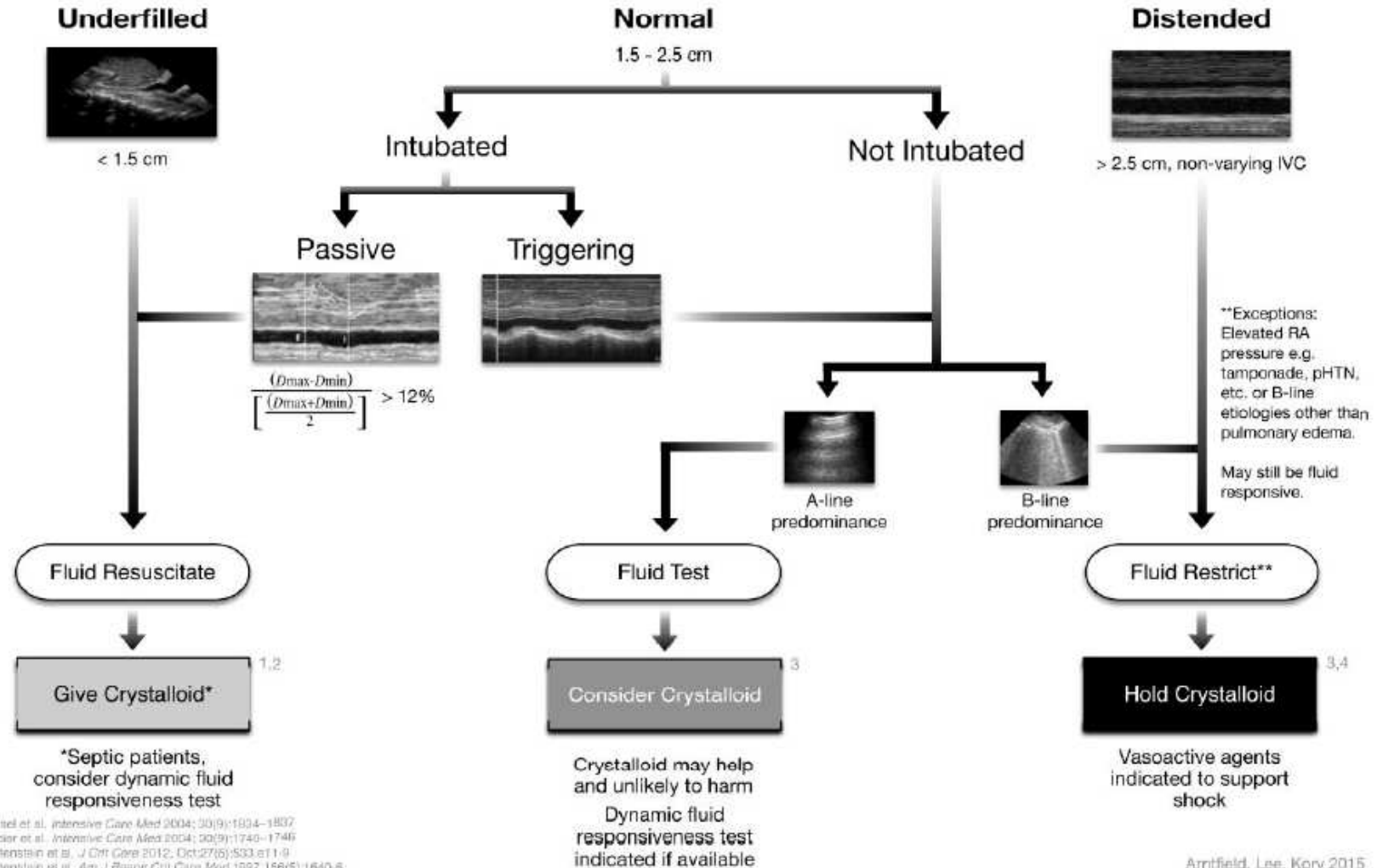
# Sürgősségi ultrahang



- Resucitativ
- Diagnosztikus
- Tünet orientált
- Invasiv beavatkozások
- Monitorizálás

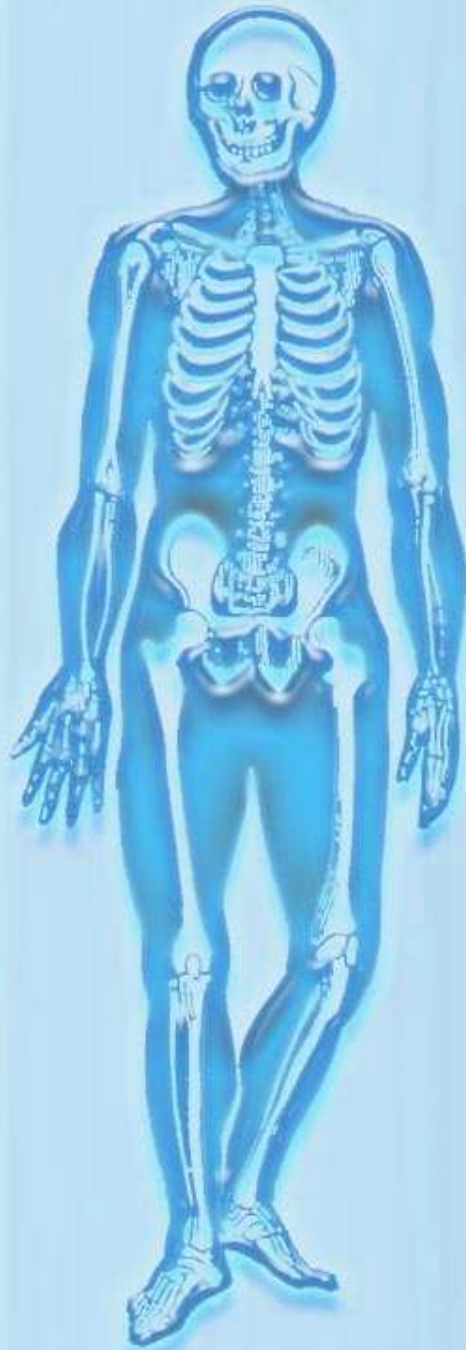# Point of Care Ultrasound *Fluid Resuscitation Guide*

- using IVC and lung ultrasound -

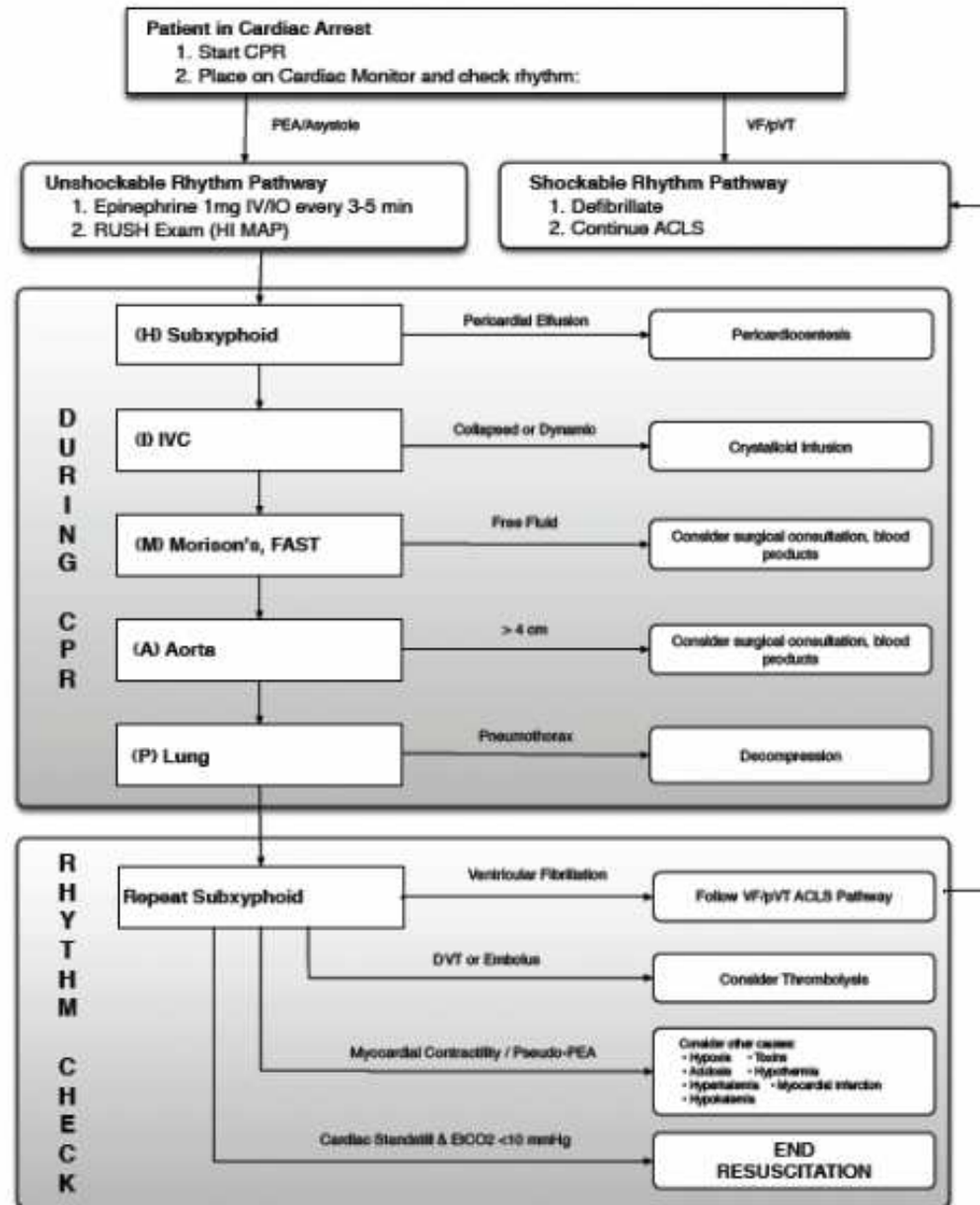


1. Feintzel et al. *Intensive Care Med* 2004; 30(9):1834-1837  
 2. Borbier et al. *Intensive Care Med* 2004; 30(9):1749-1749  
 3. Lichtenstein et al. *J Crit Care* 2012; Oct;27(5):S33 at 1-9  
 4. Lichtenstein et al. *Am J Respir Crit Care Med* 1997; 156(5):1640-5





# The RUSH exam in Cardiac Arrest Resuscitation

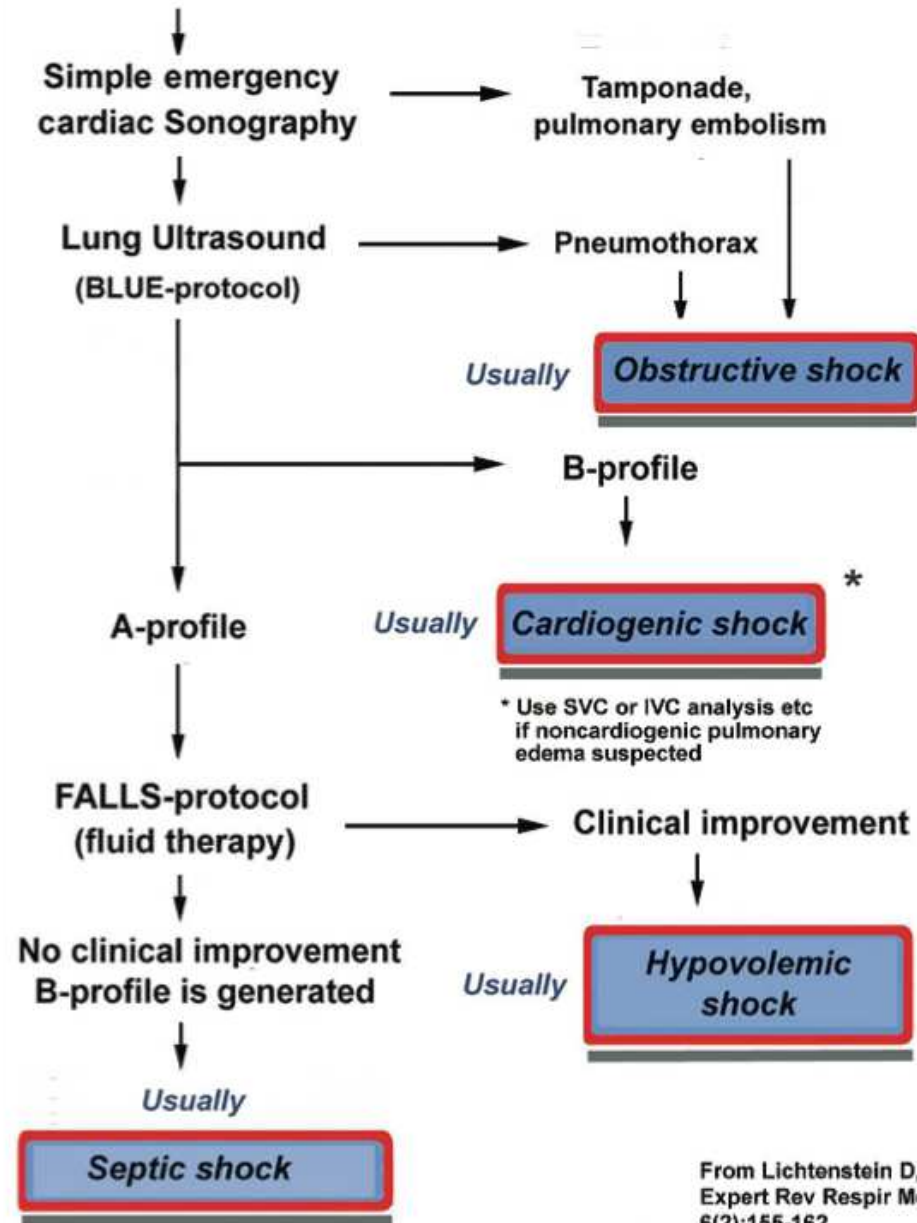






## The FALLS-protocol (Schematic decision tree)

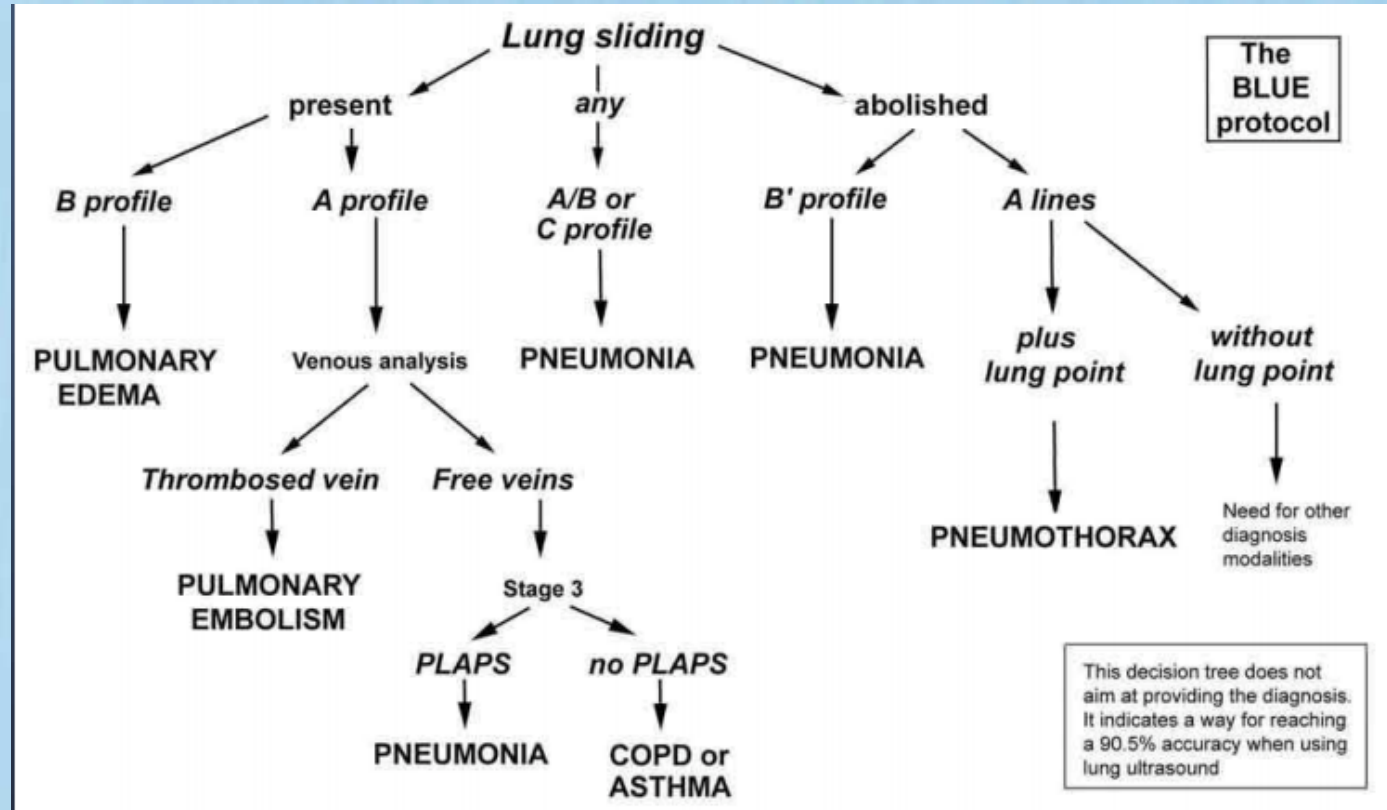
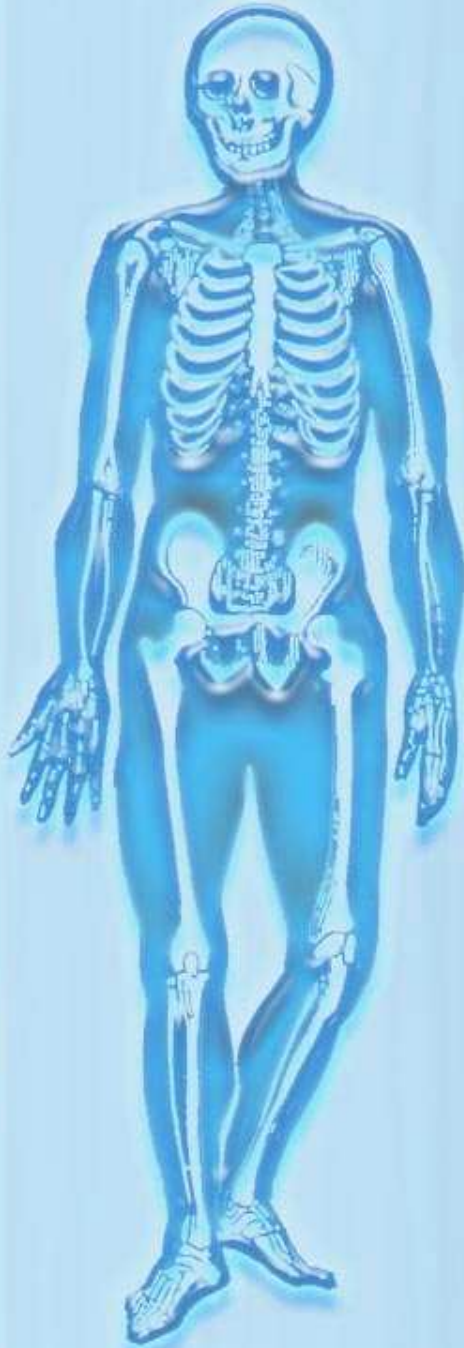Acute circulatory failure

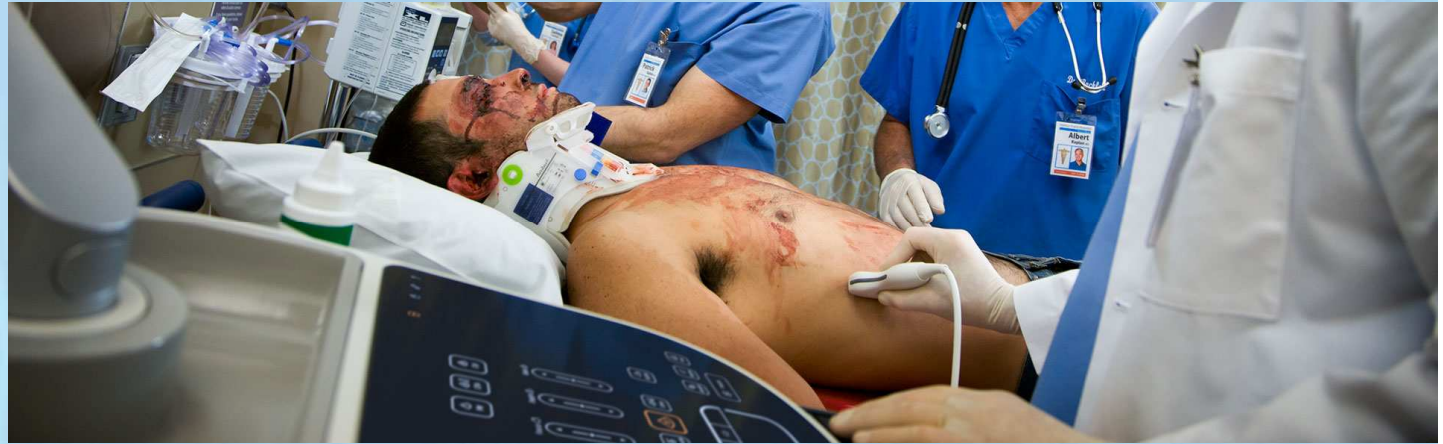

From Lichtenstein D, Expert Rev Respir Med 6(2):155-162

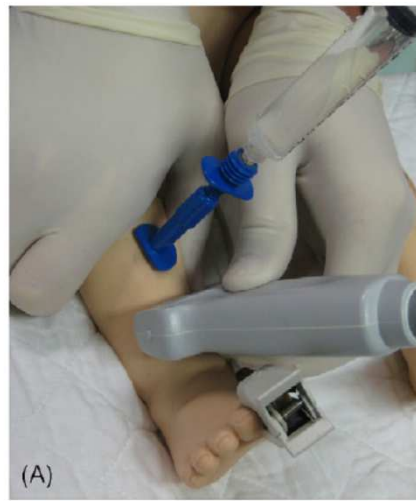

# BLUE Protocol

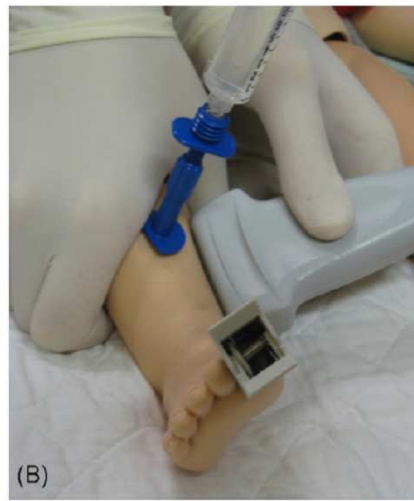



*J.W. Tsung et al. / Resuscitation 80 (2009) 665–668*



(A)



(B)

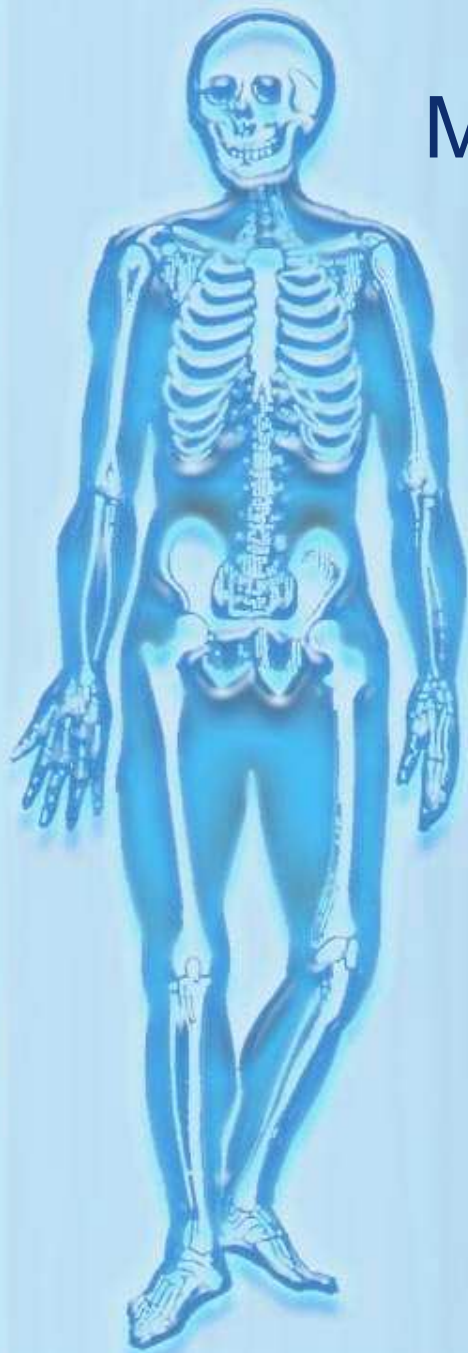**Fig. 1.** Probe placement: (A) short axis (transverse plane); (B) long axis (sagittal plane).

# Mit várunk Mi a radiológustól?



- Oktatást
- „Limitált, általában ágy melletti vizsgálat szuboptimális körülmények közt, időkorlátok közé szorítva, célzott klinikai kérdések megválaszolása céljából. „





## Mit várhat a radiológus tőlünk?

- ORVOSI KONZILIUM
- KORREKT KÉRDÉS
- „Optimális esetben a POCUS (általában túlterhelt bevezető szakasz után) csökkenti a negatív eredményű hagyományos képalkotó vizsgálatok számát. „

~~„ Tisztelt Radiológia!~~

~~Kérem szíves áttekintő hasi uh vizsgálatát!”~~



