



**Bőrpatológiai**  
**Metszetszeminarium**  
2013. szeptember 27.

**17. eset**  
Bemutatja:  
**Csomor Judit**

1. eset 40966/11 G.J.

55 éves férfi

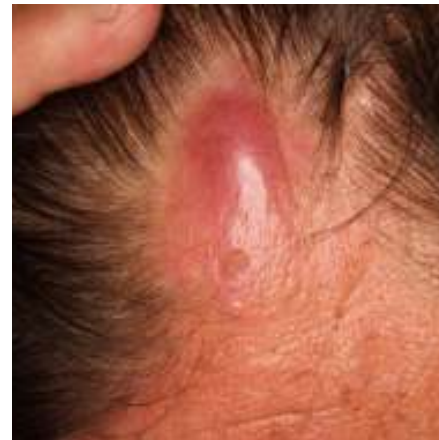8 hete a homlok – hajas fejbőr határán növekvő terime , csípésre, traumára

nem emlékszik

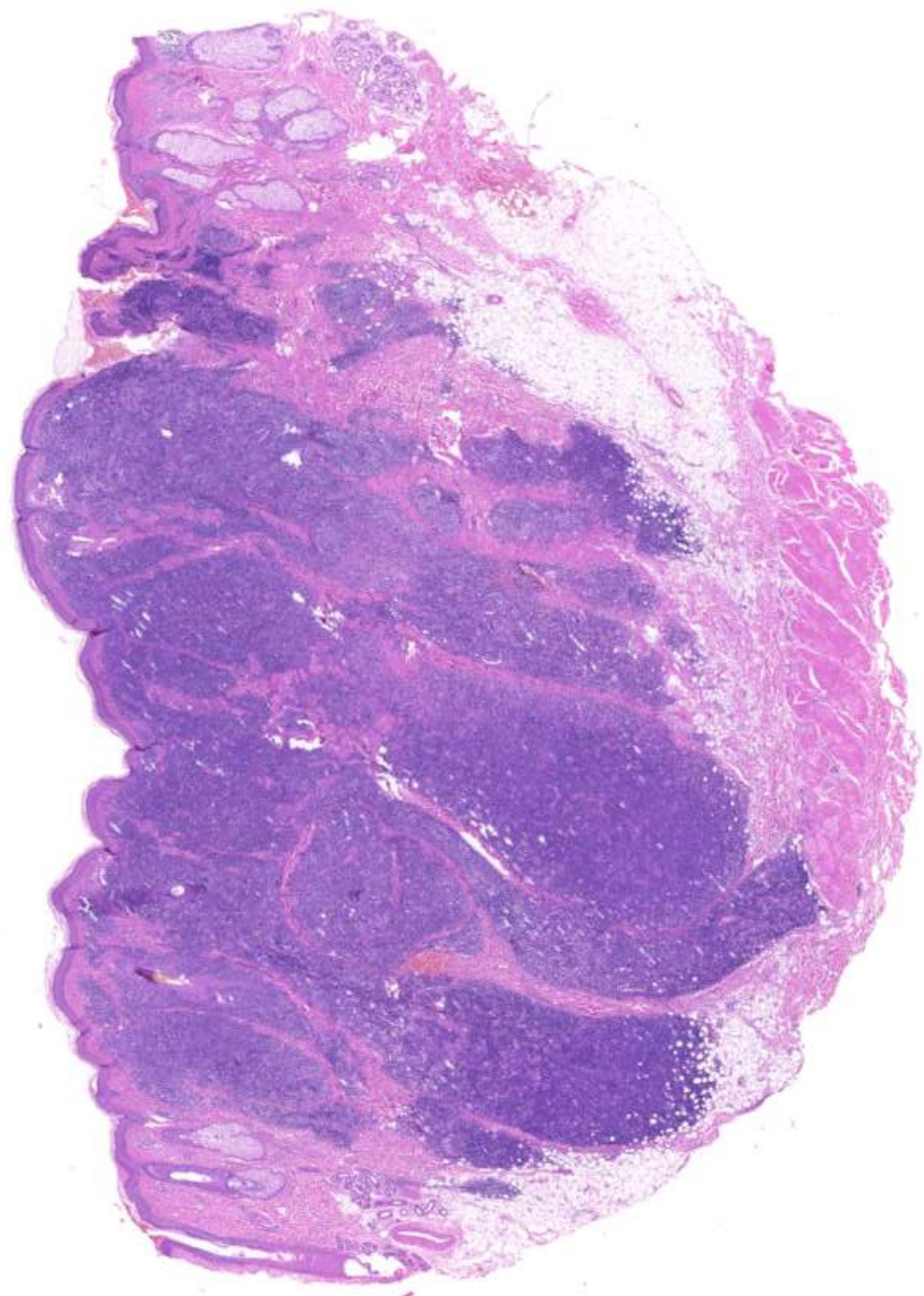
beküldő – sebészeti ambulancia

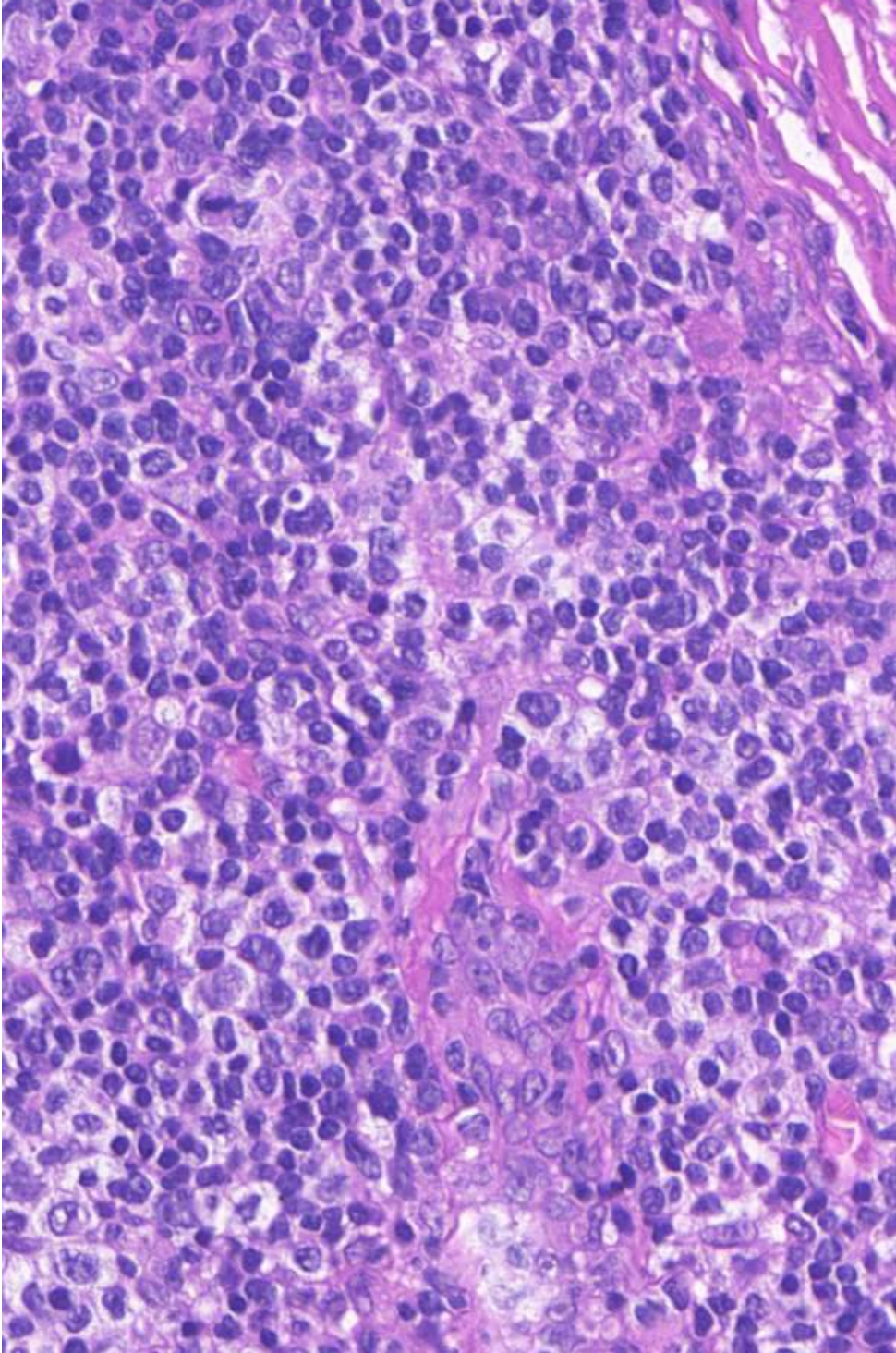
in toto excisió

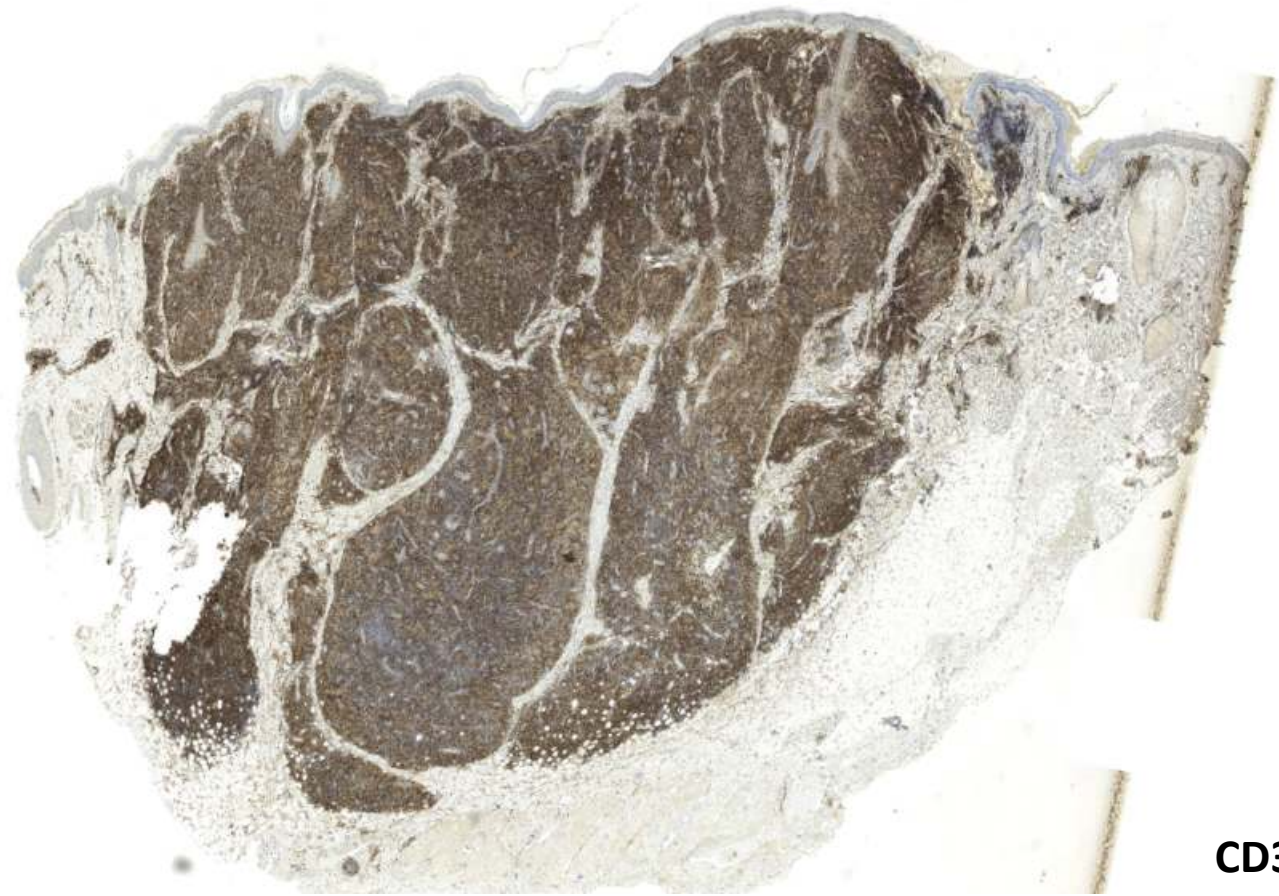tumor?



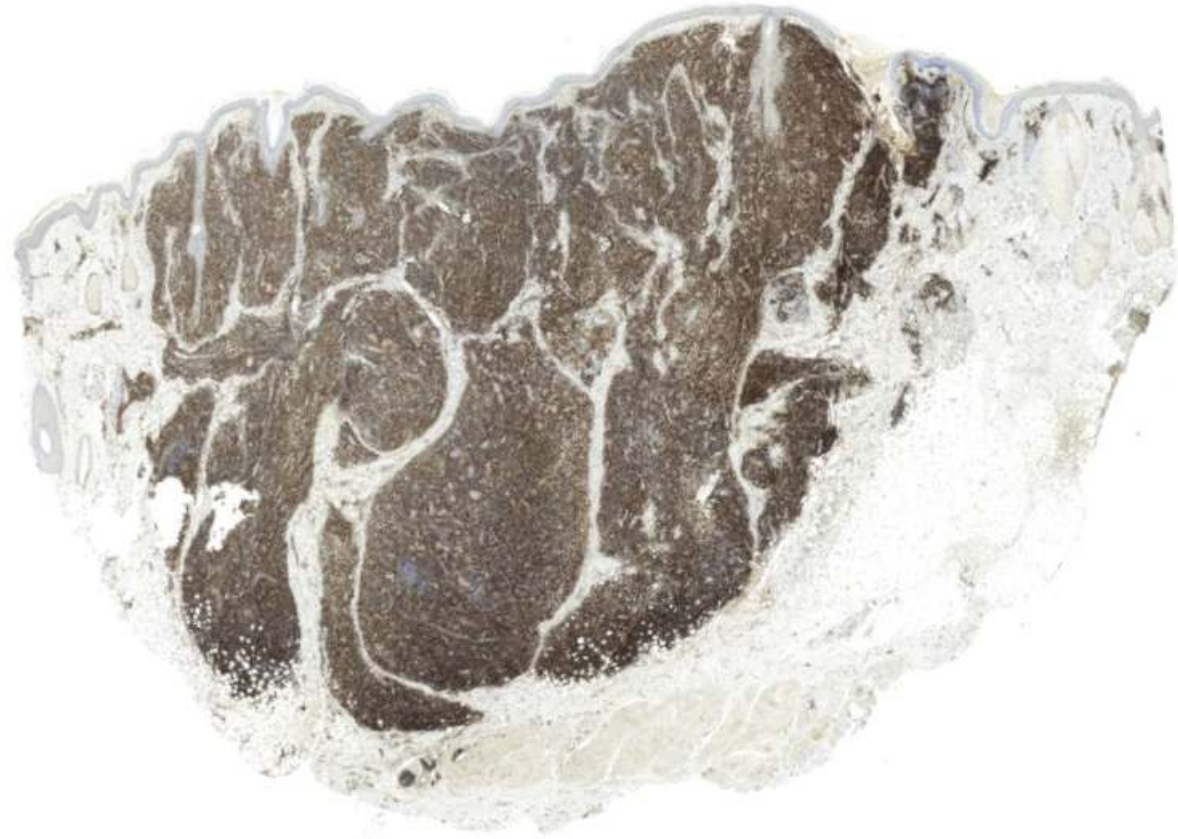1,5 cm átmérőjű, 2-5 mm széles, ép széllel határolt, finoman elődomborodó, vörös-barna képlet



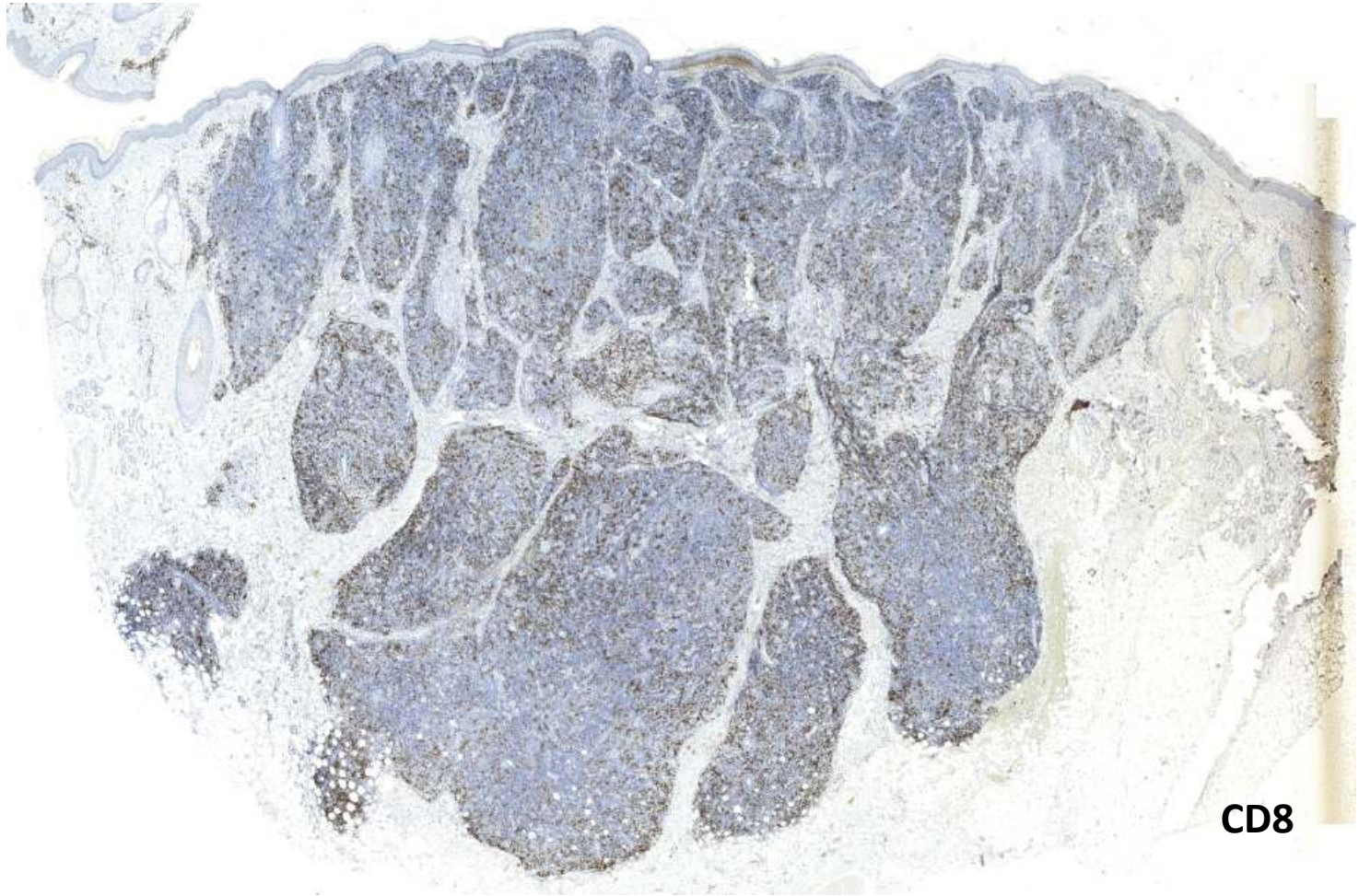




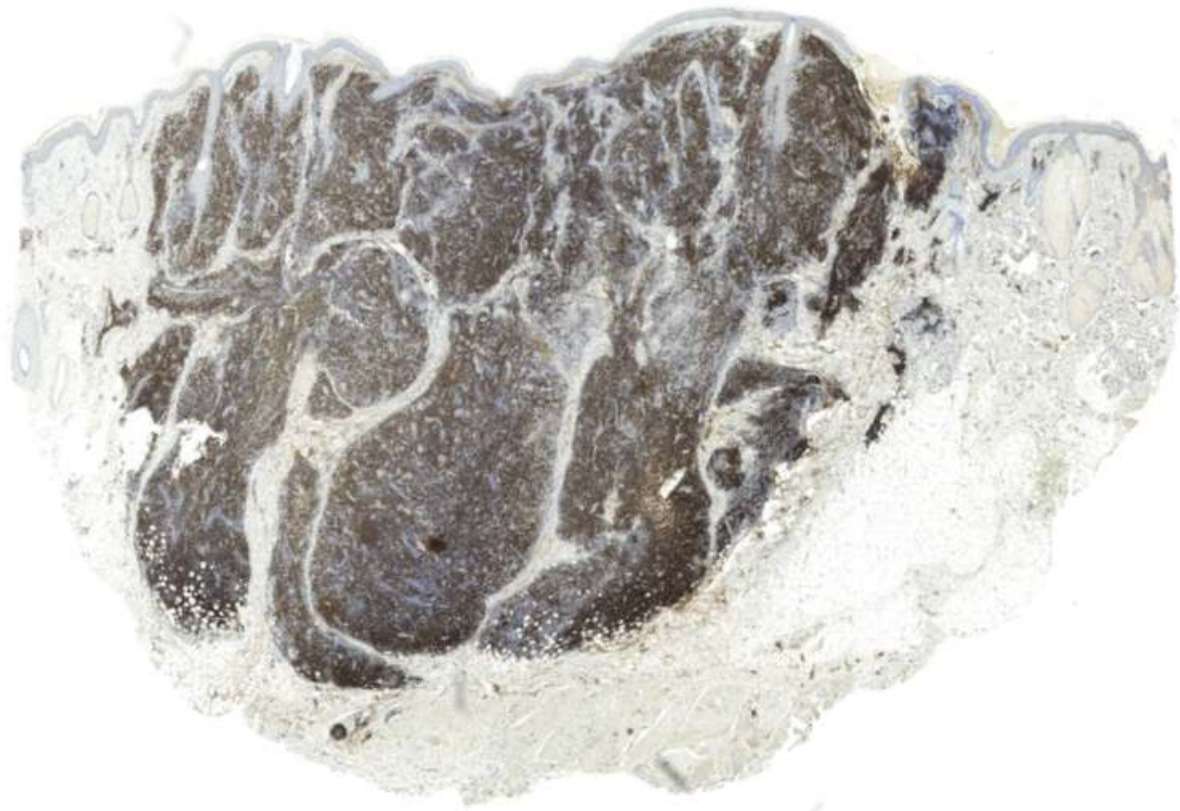**CD3**



CD4

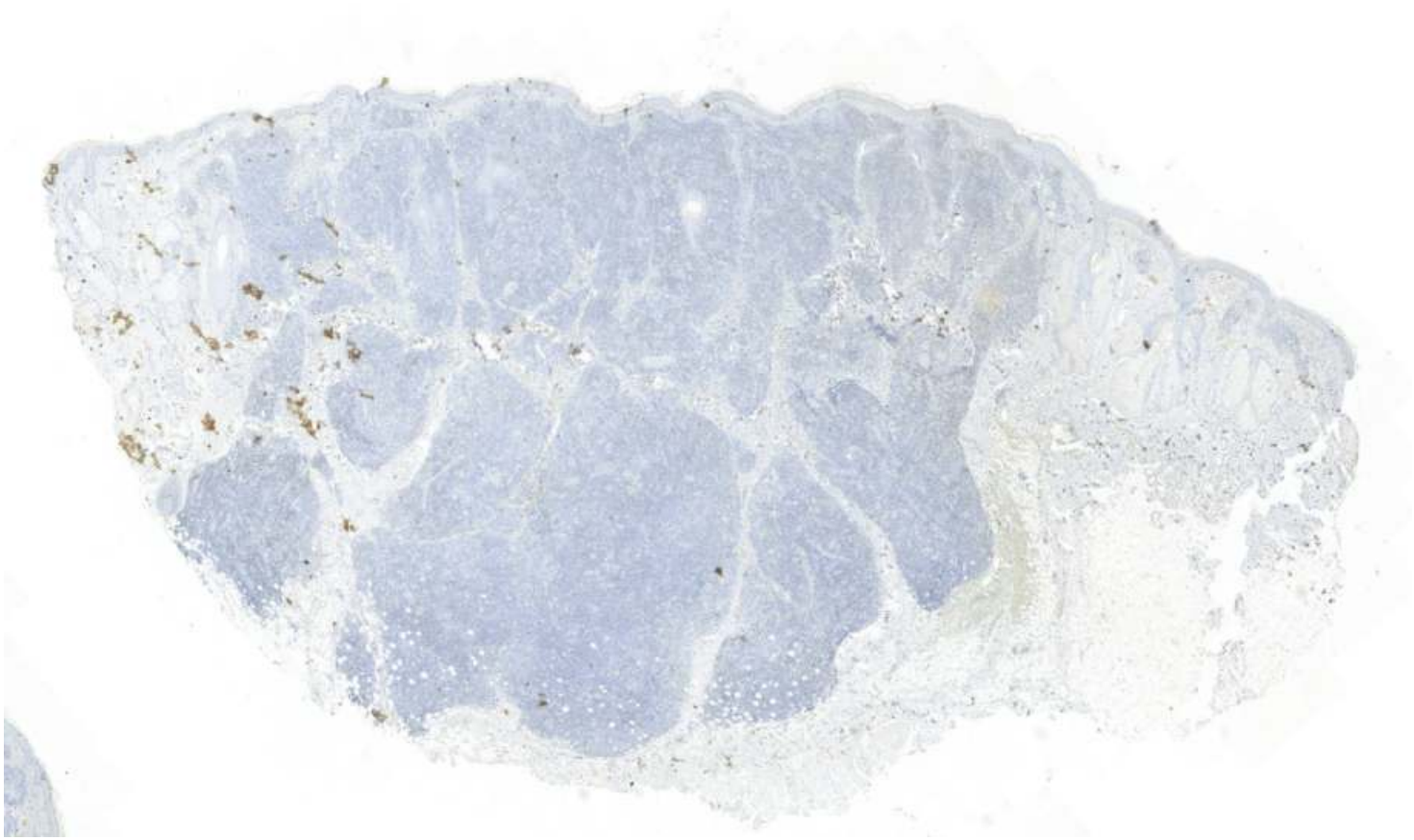


**CD8**

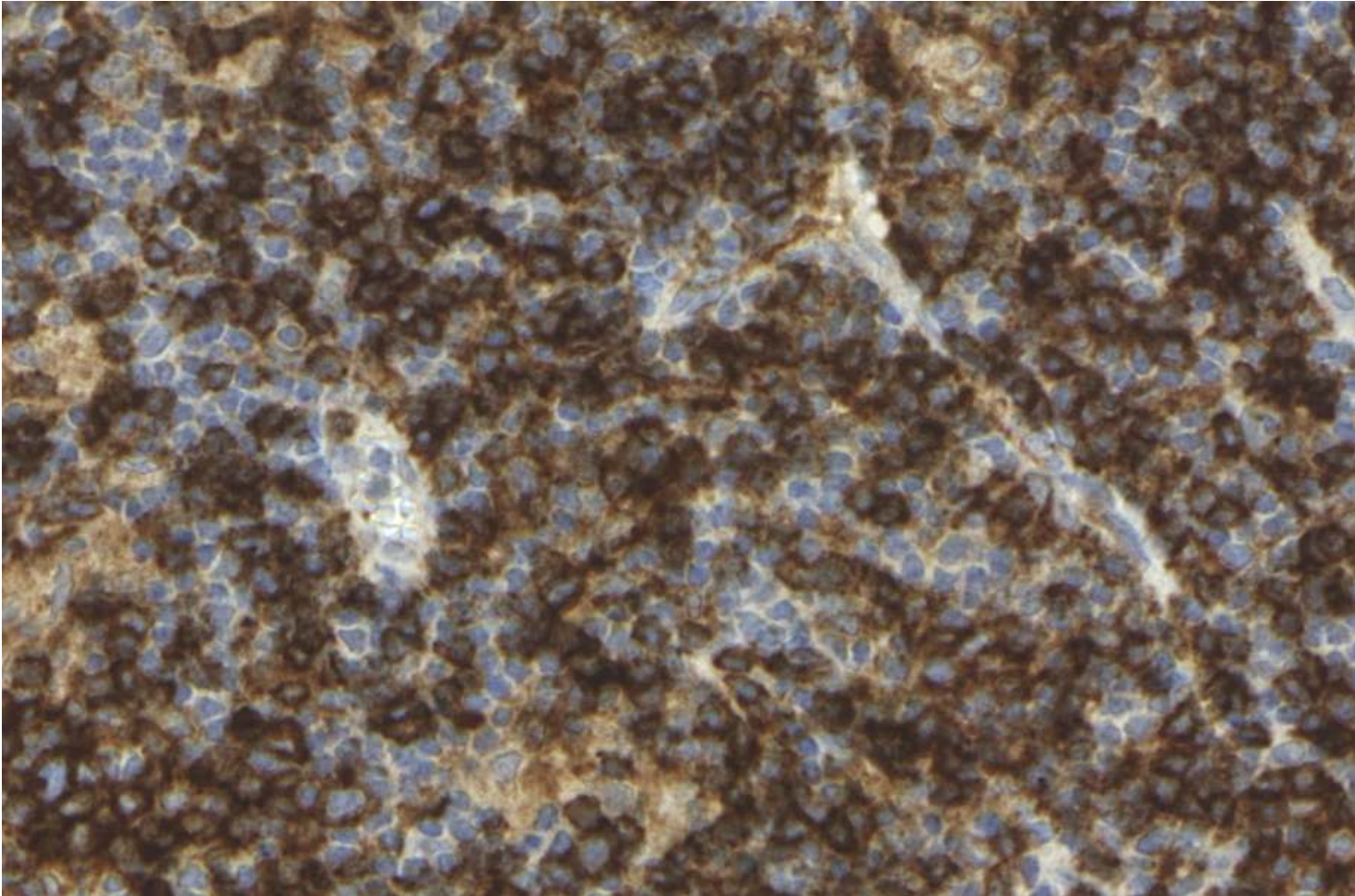


**CD20**

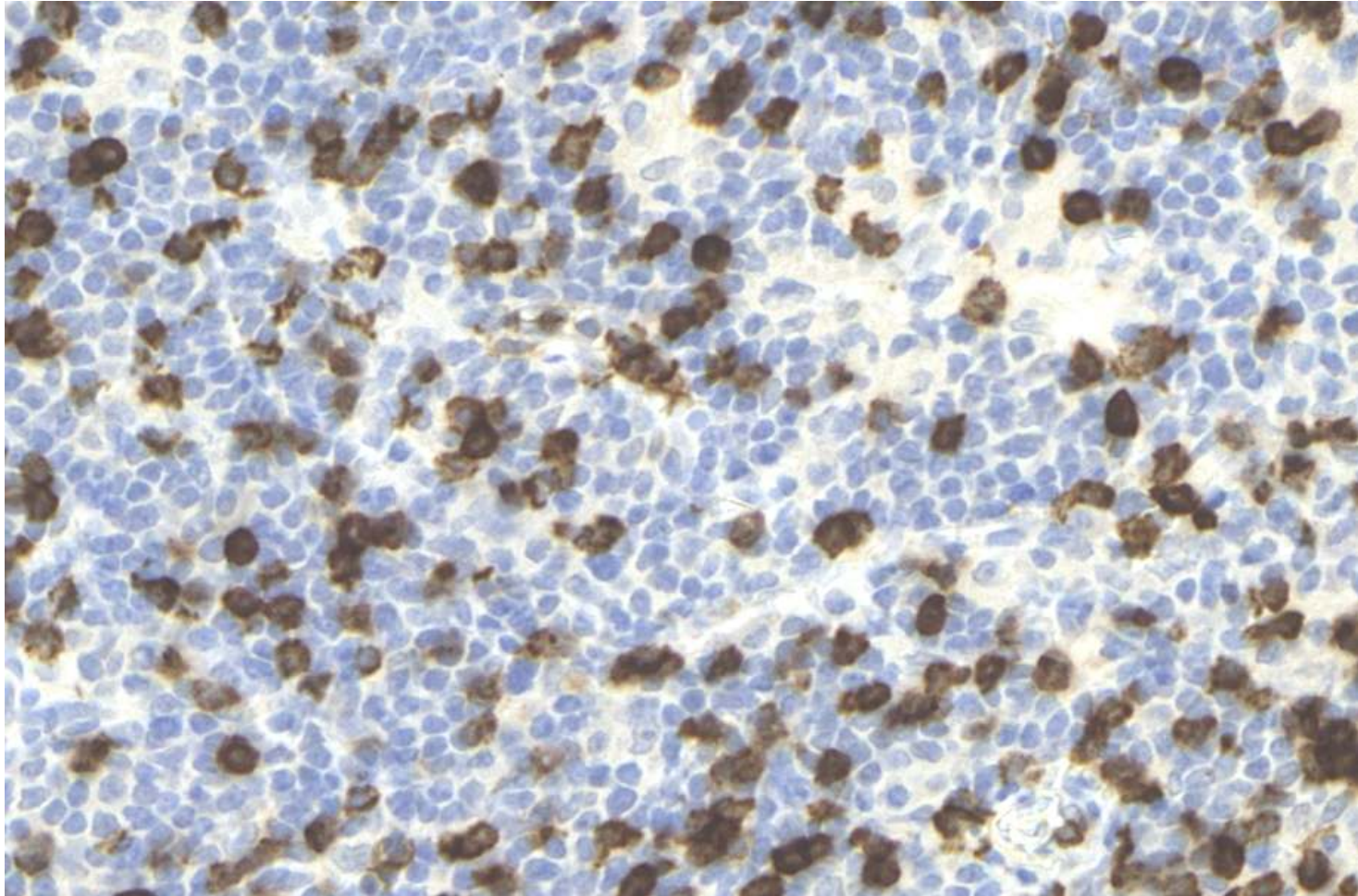




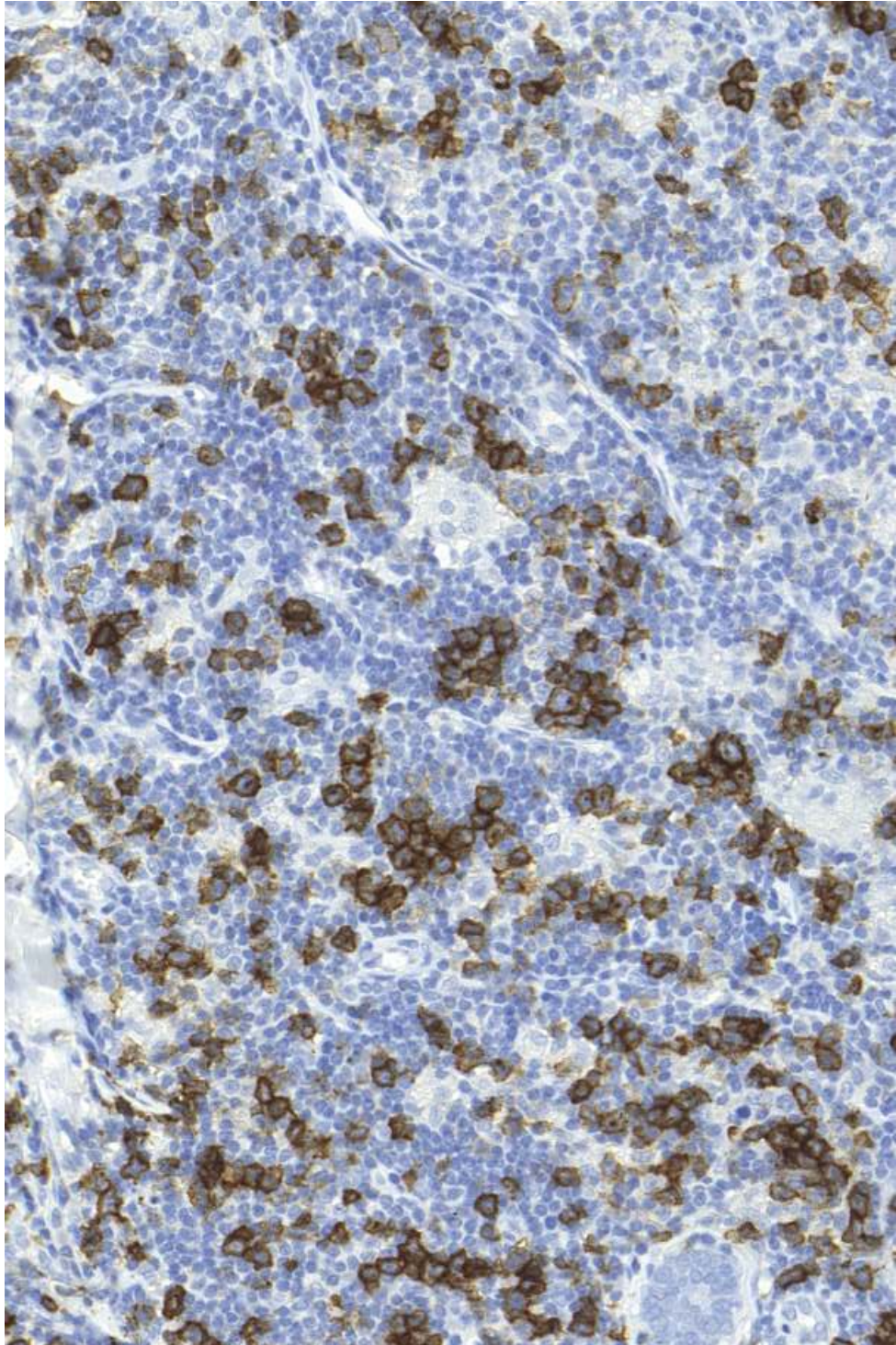
**CD21**

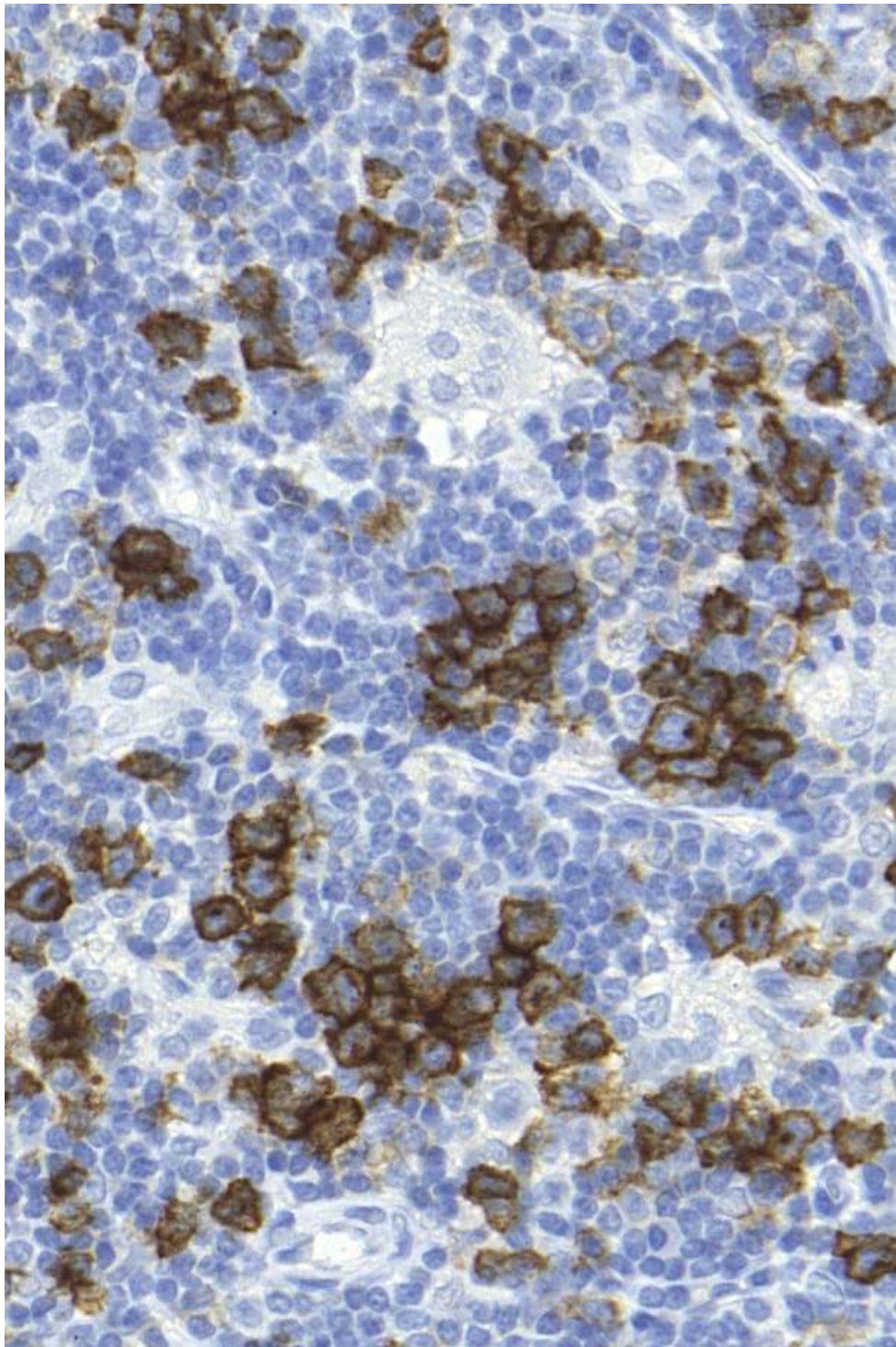


**CD4**



**CD8**





Kappa, lambda poliklonális, TCR $\gamma$  PCR monoklonális,  
IgH poliklonális

Diagnózis:

Primer cutan CD4+ kis/középnagy PTCL

DD: reaktív

PTCL NOS

primer cutan maginális zóna lymphoma



**Bőrpatólógiai**  
**Metszetszeminarium**  
2013. szeptember 27.

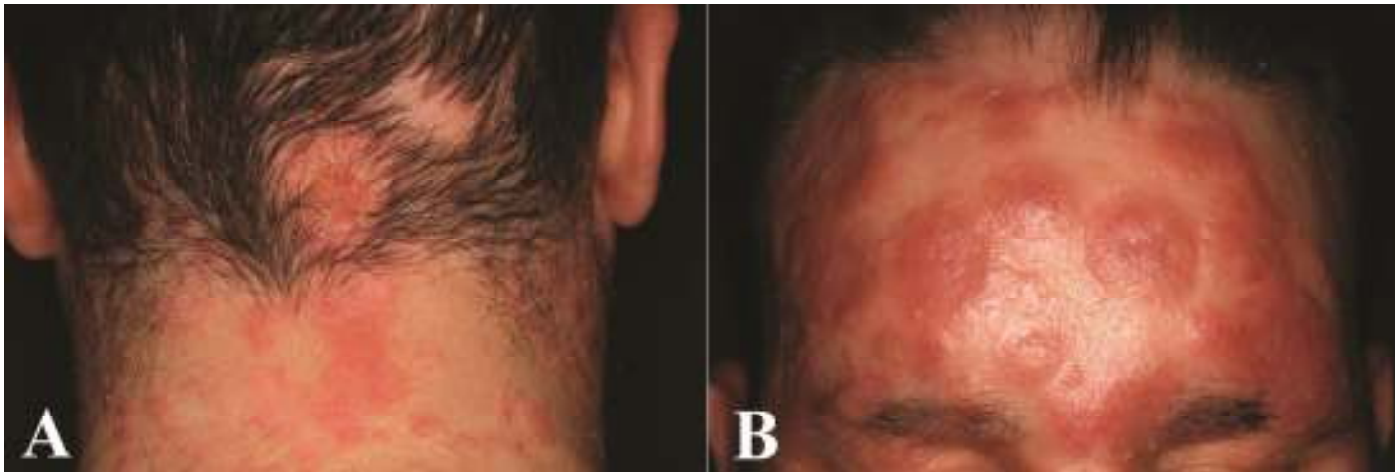**18. eset**  
Bemutatja:  
**Csomor Judit**

2. eset 13167/12 K.F.

34 éves férfi

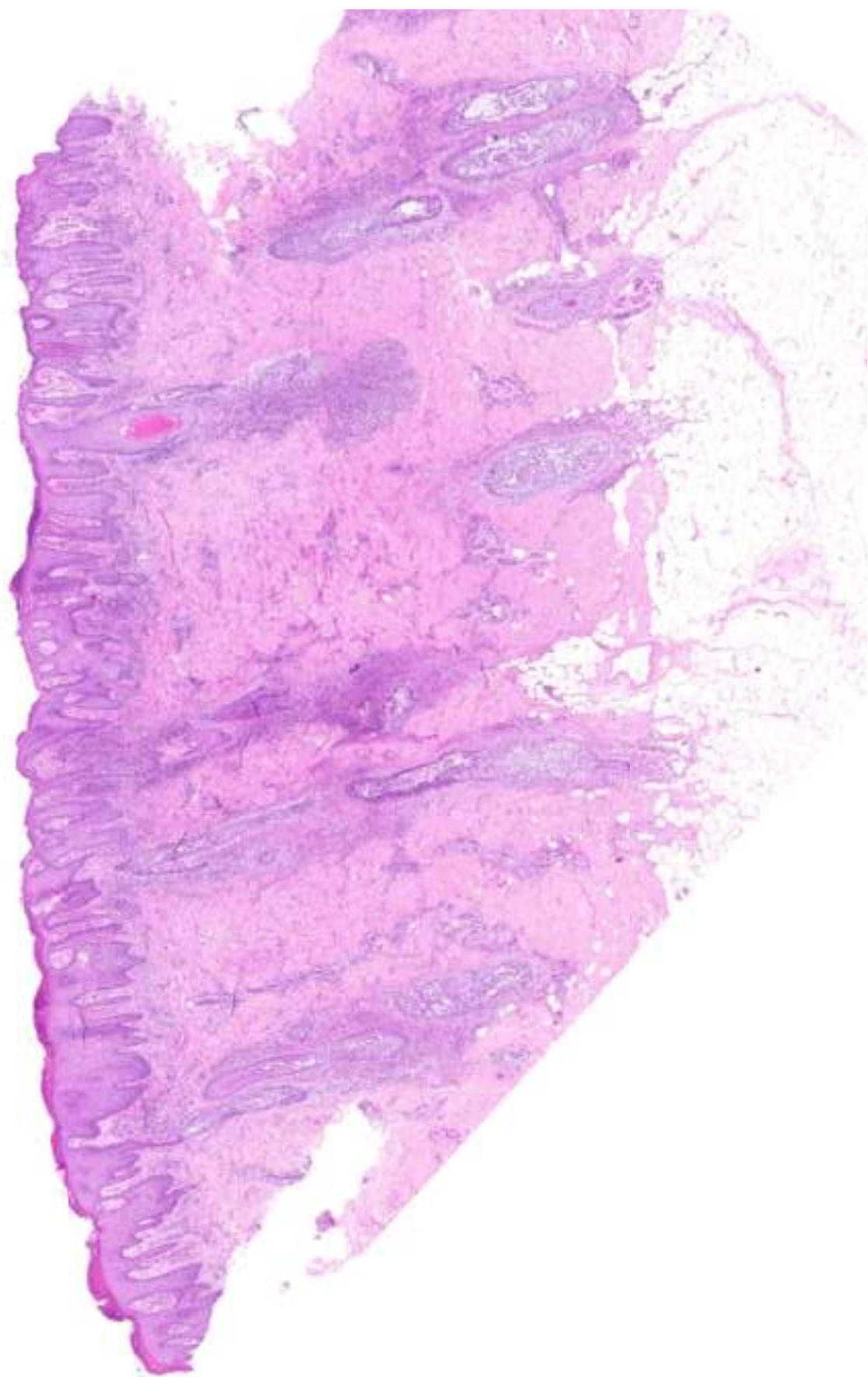
1 éve zajló betegség

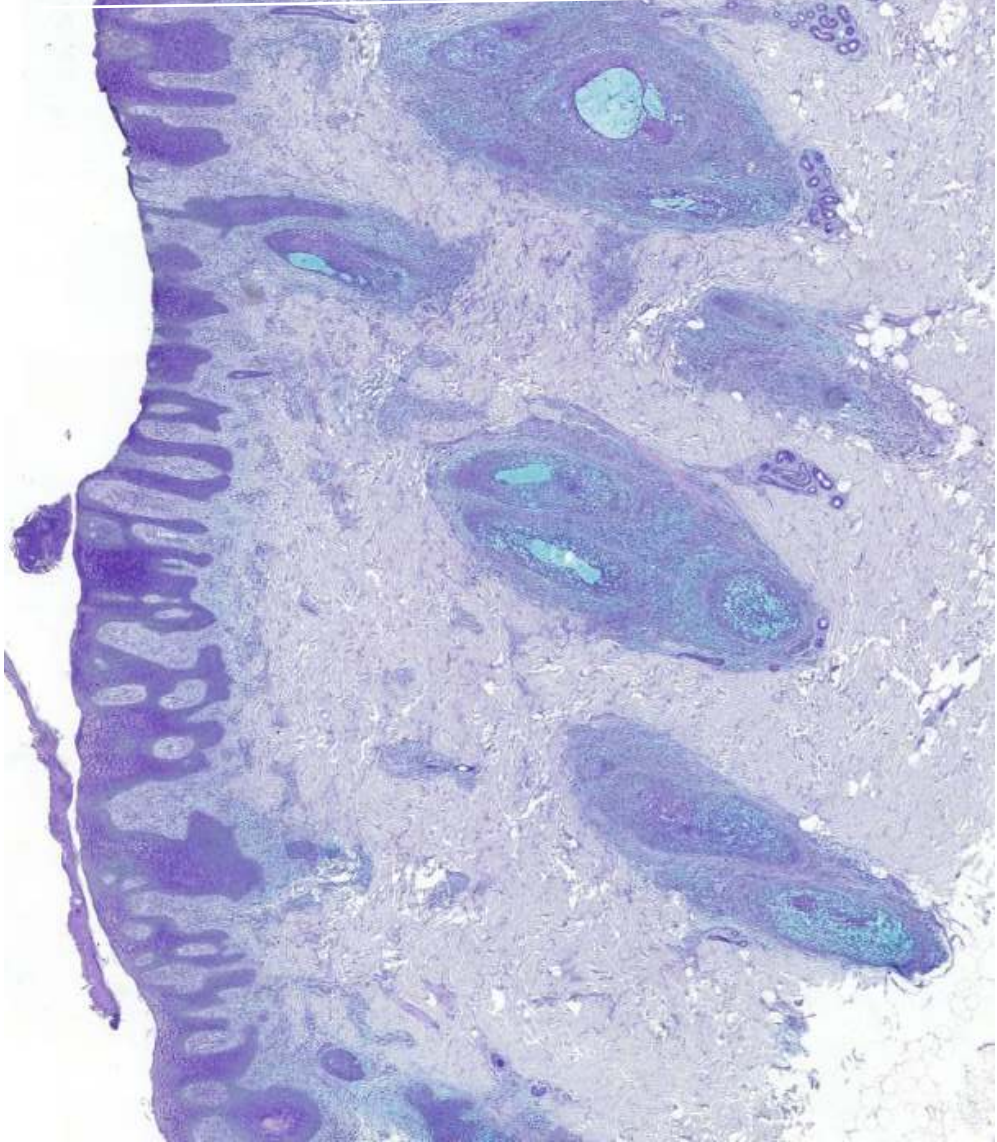
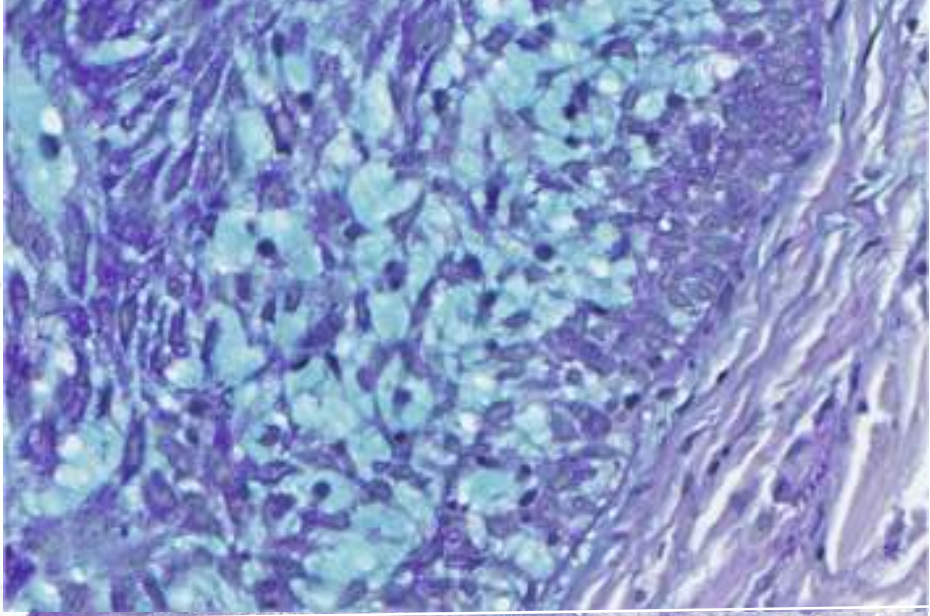
Biopszia idején: arcán szimmetrikus, törzsön, végtagokon diszkrét, 1,5 - 6 cm átmérőjű, livid – erythemás, helyenként annularis, helyenként pikkelyesen hámló, szteroid rezisztens plakkok.  
ekzema? cutan lupus? pityriasis rosea?

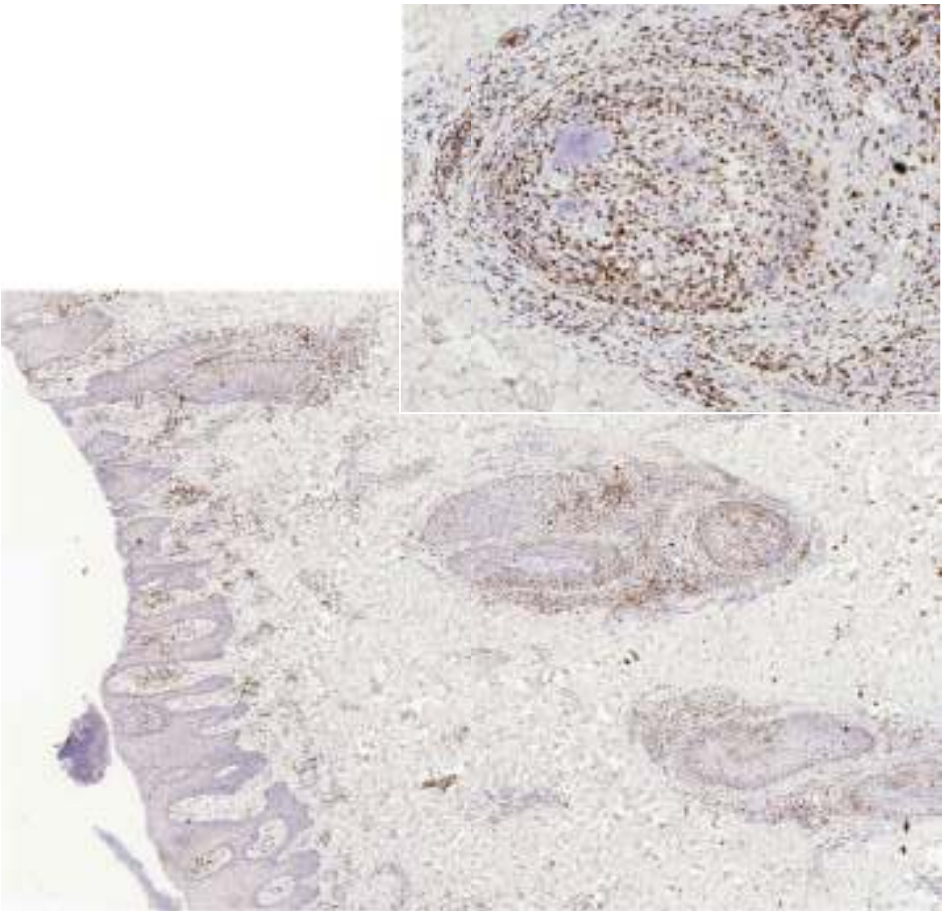
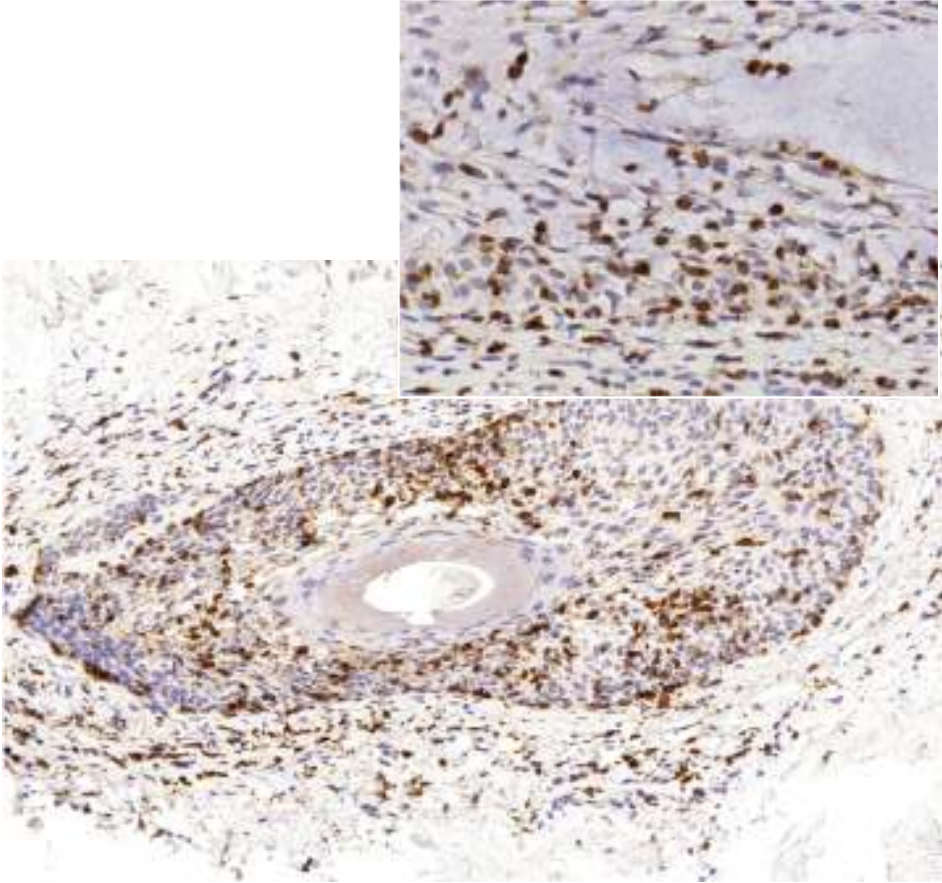


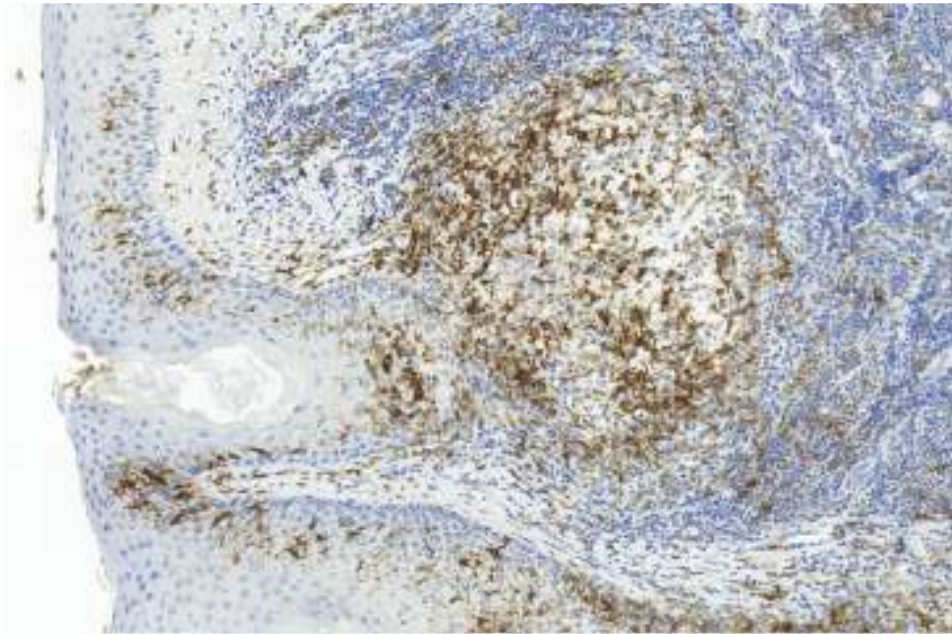
Biopszia: tarkó, hajas fejbőr











TCR $\gamma$  PCR monoklonális

Diagnózis:

Mycosis fungoides folliculotrop variáns

DD: benignus follicularis mucinosis  
allopeciával és folliculitissel járó betegségek