

AZ ORCEIN FESTÉSSSEL KIMUTATOTT
VÉNAINVÁZIÓ ÖSSZEFÜGG A
COLORECTALIS CARCINOMÁK
TÁVOLI ÁTTÉT KÉPZŐDÉSÉVEL

*SEJBEN ISTVÁN, BORI RITA,
CSERNI GÁBOR*

BÁCS-KISKUN MEGYEI ÖNKORMÁNYZAT KÓRHÁZA
KECSKEMÉT

MÓDSZER

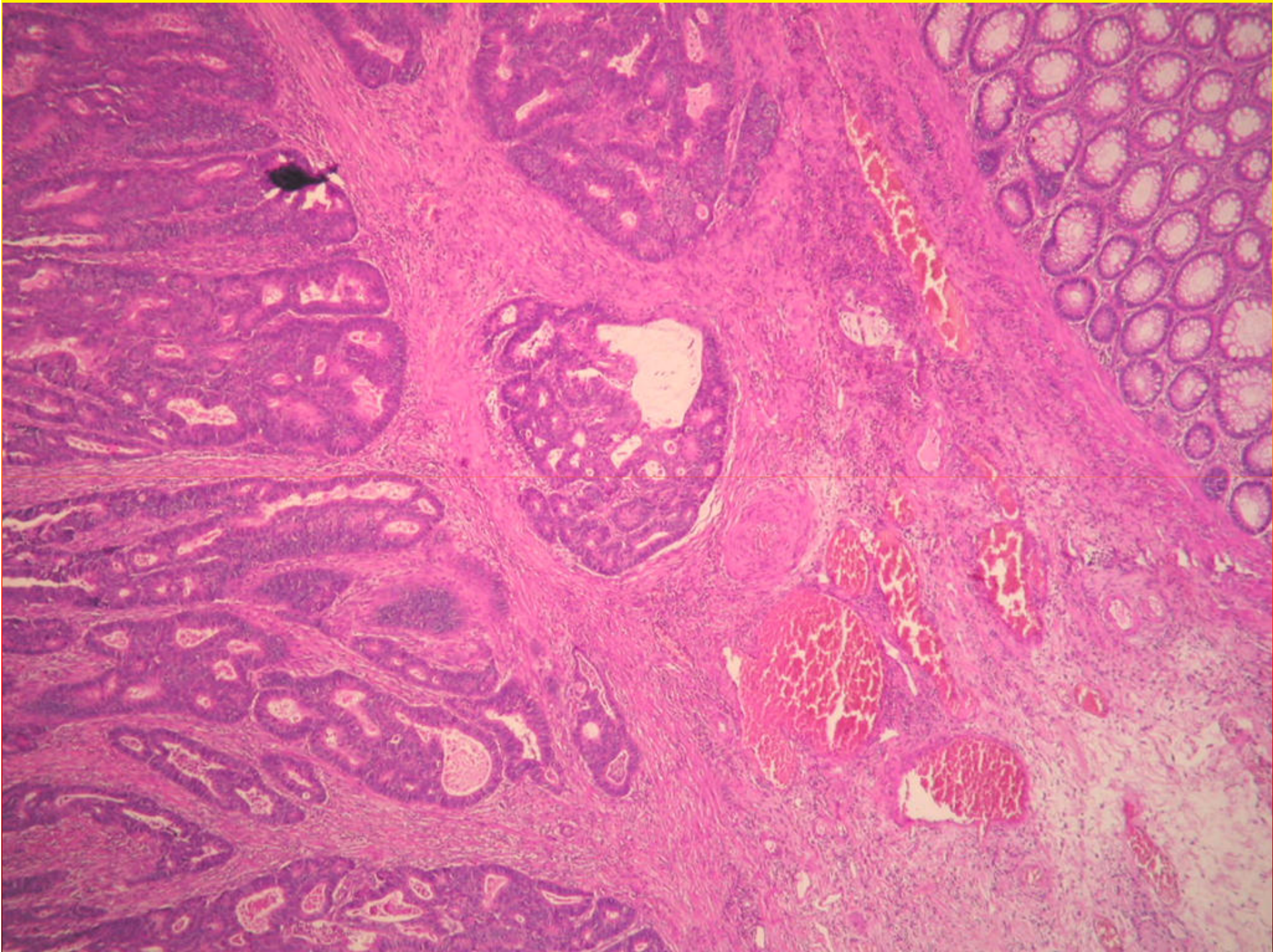
- 2007. évben operált, előzetesen nem kezelt colon és rectum carcinomás esetek
- összes tumorblokkból HE és orcein
- vénainvázio és nyirokcsomóstatus összevetése szinkrón és metakrón távoli metastasisokkal
- legalább 6, legfeljebb 28 (medián 17) hónapos követési adatok

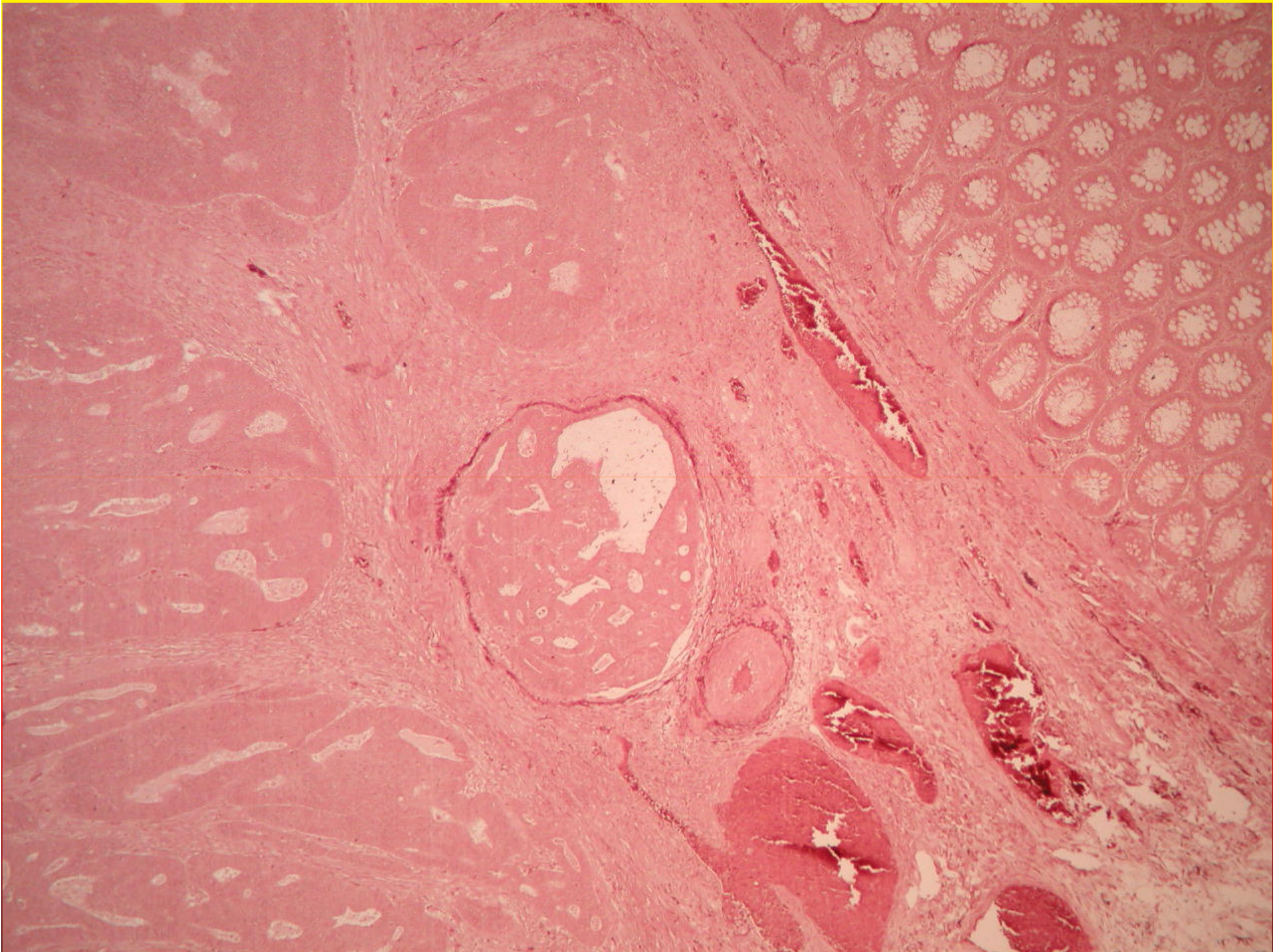
KIZÁRÁSI KRITÉRIUMOK

- intramucosalis carcinomák
- recidív carcinomák
- neoadjuváns kezelés
- más szervek szinkrón vagy metakrón malignus tumora
- M status ismeretlen (MX)

EREDMÉNYEK

- esetszám kezdeti stagingnél 89, követési idő után 79
- 11 esetben szinkrón metastasis
- HE-vel 18%-ban, orceinnel 71%-ban mutattunk ki áttétet
- követési idő alatt 9 másik esetben is metastasis





A követési idő után számított statisztikai mutatók

| | pN1 vagy pN2 | V1 HE-vel | V1 orceinnel |
|-------------------------|--------------|-----------|--------------|
| pozitív prediktív érték | 0,37 | 0,36 | 0,31 |
| negatív prediktív érték | 0,87 | 0,78 | 1 |
| szenzitivitás | 0,75 | 0,26 | 1 |
| specifitás | 0,56 | 0,85 | 0,39 |

KÖVETKEZTETÉS (1.)

- A klinikailag releváns VI nagyobb gyakorisággal mutatható ki elasztikus rost festéssel, például orceinnel, mint konvencionális festéssel. Az egyszerű és olcsó orcein festés rutinszerű használata javasolható CRC-ben VI igazolására, különösen a nyirokcsomó negatív és/vagy HE festéssel VI negatív esetekben.

KÖVETKEZTETÉS (2.)

- Ahogy a nyirokcsomó érintettség a szisztémás kemoterápia indikációját képezi, úgy az itt bemutatott eredmények felvetik, hogy az orceinnel kimutatott VI is a szisztémás kemoterápia javallatát jelenthetné.



Köszönöm a figyelmet!